4 2013

Gesichtsauflösungen

MONA KÖRTE

JUDITH ELISABETH WEISS

(HG.)

Interjekte

Herausgegeben vom Zentrum für Literatur- und Kulturforschung Berlin

INTERJEKTE ist die thematisch offene Online-Publikationsreihe des Zentrums für Literatur- und Kulturforschung (ZfL). Sie versammelt in loser Folge Ergebnisse aus den Forschungen des ZfL und dient einer beschleunigten Zirkulation dieses Wissens. Informationen über neue Interjekte sowie aktuelle Programmhinweise erhalten Sie über unseren Email-Newsletter. Bitte senden Sie eine E-Mail mit Betreff »Mailing-Liste« an *zimmermann@zfl-berlin.org*.

Bisher in dieser Reihe erschienen:

Interjekte 1 SIGRID WEIGEL: Embodied Simulation and the Coding-Problem of Simulation Theory. Interventions from Cultural Sciences (2011)

Interjekte 2 Z. ANDRONIKASHVILI, S. FRANK, G. MAISURADZE, F. THUN-HOHENSTEIN, S. WILLER: »Freundschaft: Konzepte und Praktiken in der Sowjetunion und im kulturellen Vergleich« (2011)

Interjekte 3 VANESSA LUX, JÖRG THOMAS RICHTER (HG.): »Kulturelle Faktoren der Vererbung« (2012)

Impressum

Hrsg. vom Zentrum für Literatur- und Kulturforschung Berlin (ZfL)
www.zfl-berlin.org

Direktorin Prof. Dr. Dr. h.c. Sigrid Weigel

© 2013 · Das Copyright und sämtliche Nutzungsrechte liegen ausschließlich bei den Autoren, ein Nachdruck der Texte auch in Auszügen ist nur mit deren ausdrücklicher Genehmigung gestattet.

Redaktion Dr. Christine Kutschbach

Gestaltung Carolyn Steinbeck · Gestaltung

Layout / Satz Marietta Damm, Jana Sherpa

gesetzt in der ITC Charter

Gesichtsauflösungen in der Medizin – Das Alter, der Defekt und der Ersatz

Bodo Hoffmeister, Sabine Toso

In unserem visuell geprägten Kulturkreis bestimmt das Gesicht die Identität eines Menschen – doch ab wann kann von einer Gesichtsauflösung gesprochen werden? Deutliche Abweichungen von der in der Gesellschaft bekannten und deshalb akzeptierten Norm lassen sich als Gesichtsdefekte, Gesichtsdeformitäten oder eben als Gesichtsauflösung betrachten. Ursächlich können beispielsweise Unfälle, Infektionen, Tumorerkrankungen oder angeborene Fehlbildungen sein. Der Alterungsprozess sollte hingegen nicht als Gesichtsauflösung interpretiert werden. Hier handelt es sich um eine Strukturanpassung des Gewebes.

Aufgabe der Medizin bzw. in diesem Falle der gesichtschirurgischen Profession ist es, dem Vorgang der Gesichtsauflösung entgegen zu wirken. Sie bietet die Möglichkeit, durch rekonstruktive Verfahren das Gesicht in seiner Ursprünglichkeit zu erhalten bzw. wieder herzustellen. Besteht im Falle von Gesichtsdefekten keine Möglichkeit mehr, durch operative Techniken eine adäquate Wiederherstellung zu gewährleisten, so kann auf die Versorgung mit künstlichen Gesichtsteilen zurück gegriffen werden. Ziel ist es, ein dysmorphes (fehlgestaltetes) Gesicht in ein wieder erkennbares, also in dem soziokulturellen Umfeld des Betroffenen akzeptiertes Gesicht umzuwandeln. Angestrebt wird, das durch die unterschiedlichen Ursachen geschädigte Gesicht im Rahmen ästhetischer Aspekte wieder herzustellen. Dadurch soll dem Betroffenen die problemlose Integration in sein soziales Umfeld ermöglicht werden. Für den Betroffenen kann dadurch ein Teil der bekannten Normalität wieder hergestellt sowie ein akzeptables Dasein vermittelt werden.

In den Kliniken der Mund-, Kiefer- und Gesichtschirurgie der Charité Berlin stellen sich Patienten vor, die unter Gesichtsdefekten aufgrund angeborener Fehlbildungen, Tumorerkrankungen oder Schädigungen nach Unfällen leiden. Ebenfalls stellen sich Patienten vor, die mit der Ästhetik ihres Gesichts aufgrund empfundener Normabweichungen unzufrieden sind und die sich deshalb in ihrer Persönlichkeit beeinträchtigt fühlen. Die im Folgenden gezeigten Bilder stellen eine Auswahl unterschiedlicher Ursachen dar, die für erhebliche Defekte im Gesicht und Gesichtsschädel verantwortlich sind. Darüber hinaus werden Patienten gezeigt, die ausschließlich mit Hilfe künstlicher Gesichtsteile* in ihr soziokulturelles Umfeld integriert werden können.

Das Altern eines Gesichts hat aus ärztlicher Perspektive mit einer Gesichtsauflösung nichts zu tun. Es ist vielmehr eine Strukturveränderung, welche sich in ihrer strukturellen Differenziertheit nicht bremsen lässt. Abbildung 1 zeigt eine Frau, welche einen ganz normalen Alterungsprozess durchlebt. Was ihr fehlt, ist lediglich eine schlichte Zahnprothese.

Abb. 1

Auf den nächsten Bildern werden Patienten mit einer schweren Gesichtsfehlbildung gezeigt. Das Kind in Abbildung 2 ist lebensfähig, jedoch wurde der sich entwickelnde Organismus in seiner Ausbildung unterbrochen – er löst sich wieder auf. Kann man dies als Gesichtsauflösung bezeichnen? Bei einem weiteren Patienten handelt es sich um ein ähnliches Problem. Das Gesicht wirkt fast wie eine Maske. Diesen jungen Patienten mit einer beginnenden Auflösung des Gesichts kann aus medizinischer Sicht geholfen werden, so dass sie sozial wieder integriert werden können und in unserer Gesellschaft 'überlebensfähig' sind.

Abb. 2

Abb. 3

Ein weiteres Bild (Abbildung 4) zeigt ein bereits ausgebildetes Gesicht, welches jedoch von einer Fehlbildung verdeckt wird. Nach operativer Therapie - zwei Jahre später (Abbildung 5) - sowie im Erwachsenenalter (Abbildung 6) erinnern nur noch diskrete Narben im Gesicht des Patienten an die frühere Dysmorphie.

Abb. 4

Abb. 5

Abb. 6

Eine andere Ursache für etwas, was man als Gesichtsauflösung interpretieren kann, sind Unfälle. Hier sieht man eine tatsächliche Auflösung (Abbildung 7). Dennoch ist diese Auflösung durchaus wieder herstellbar. Durch chirurgische Eingriffe kann häufig ein akzeptables Erscheinungsbild erreicht werden (Abbildung 8).

Abb. 7

Abb. 8

Für die in Abbildung 9 gezeigte Patientin, welche ebenfalls einen Verkehrsunfall erlitten hatte, war es jedoch trotz ausgedehnter operativer Wiederherstellung nicht mehr möglich, ihr Gesicht zu akzeptieren. Es war für sie zerstört und aufgelöst.

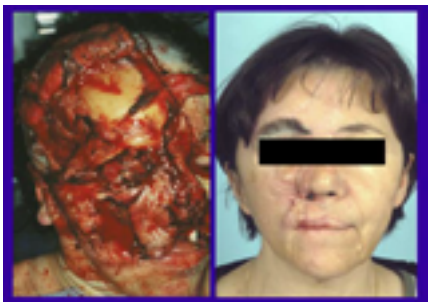

Abb. 9

Abbildungen 10 und 11 zeigen einen Patienten mit einer Schrotkugelverletzung. Er behält sein Gesicht, die resultierenden Narben können eher als Charakteristikum gesehen werden - eine Gesichtsauflösung liegt hier tendenziell nicht vor.

Abb. 10

Abb. 11

Ein weitaus komplexerer Fall ergibt sich bei der Patientin in Abbildung 12, welche Opfer eines Verbrennungsunfalls wurde. Dennoch kann auch hier durch Hilfsmittel wie Epithesen, Perücken und Sonnenbrillen die Gesichtsauflösung verdeckt und dieser somit entgegenwirkt werden (Abbildung 13).

Abb. 12

Abb. 13

Im Weiteren ist eine Patientin mit schwerer Kieferfehlbildung zu sehen (Abbildung 14). Es wurden multiple Operationen durchgeführt. Dennoch konnte eine Rückbildung der Gesichtsauflösung sowie eine ästhetische Rehabilitation der Frau nicht erreicht werden.

Abb. 14

Abbildung 15 zeigt einen verunfallten Patienten mit Asphaltabschürfungen. Das Gesicht ist hier nur am Rande tangiert. Von einer Gesichtsauflösung kann folglich abgesehen werden, zumal die dargestellten Kopfverletzungen vergleichsweise kleine bleibende Schädigungen hinterlassen werden.

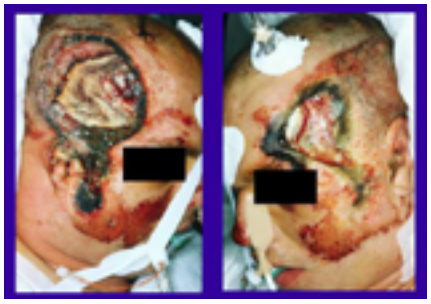

Abb. 15

Das folgende Bild (Abbildung 16) zeigt eine extrem seltene Verletzungform des Gesichtes - eine Fuchsbissverletzung, welche bei einer demenzkranken Patientin zu einer Auflösung des zentrolateralen Gesichtsbereichs geführt hat.

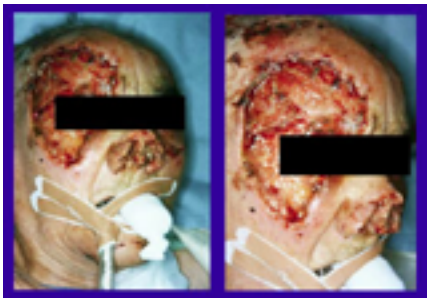

Abb. 16

Eine durchaus geringere Affektion des Gesichts stellt eine Infektion dar. Hier wird ein sogenanntes Erysipel gezeigt (Abbildung 17), eine bakterielle Infektion der oberen Hautschichten.. Dieses ist jedoch reversibel, sodass es sich nur vorübergehend um eine Gesichtsauflösung handelt.

Abb. 17

Entstellt werden kann ein Gesicht auch durch gutartige Tumore, wie zum Beispiel Keloide, die in Abbildung 18 dargestellt sind. Diese Wucherungen sind schwer zu therapieren, da sie immer wieder nachwachsen. Trotzdem sind sie mehr oder weniger reparabel. Es ist weniger eine Frage des Ersatzes, sondern vielmehr der Patientencompliance. Der Patient muss sich mehrfachen Behandlungen unterziehen, stationär sowie amublant und über Jahre hinweg.

Abb. 18

Die weiteren Bilder (Abbildung 19 und 20) zeigen Patienten mit einer Neurofibromatose. Das Gewebe wächst stetig weiter, was zu ausgeprägten Deformierungen führen kann. Regelmäßige Operationen zur Verhinderung einer Gesichtsauflösung sind für den Patienten die Folge.

Abb. 19

Abb. 20

Bisher wurden im Grunde reparable, existentiell nicht bedrohliche Dysmorphien dargestellt. Eine weitere Ursache eines dysmorphen Gesichtes sind jedoch Tumore, die langfristig zu existentiell bedrohlichen Gesichtsauflösungen führen können. Abbildung 21 zeigt Beispiele von Menschen, die eine beginnende Auflösung des Gesichtes durch einen Tumor bei vollem Bewusstsein wahrnehmen.

Abb. 21

Ist durch operative Techniken keine adäquate Wiederherstellung nach Gesichtsauflösung mehr zu gewährleisten, so kann dem Patienten die Versorgung mit künstlichen Gesichtsteilen, Epithesen, angeboten werden. Diese können für ganz unterschiedliche Defekte angefertigt werden. Auf den Bildern dargestellt sind Nasenepithesen (Abbildungen 22 und 23) sowie Epithesen für größere Mittelgesichtsdefekte (Abbildungen 24 und 25). Durch die Versorgung mit Epithesen kann das Selbstwertgefühl der betroffenen Patienten verbessert werden. Der psychische Leidensdruck nimmt ab und der Patient kann häufig wiede ein „normales“ Leben führen und sich wieder ein sein soziales Umfeld integrieren.

Abb. 22

Abb. 23

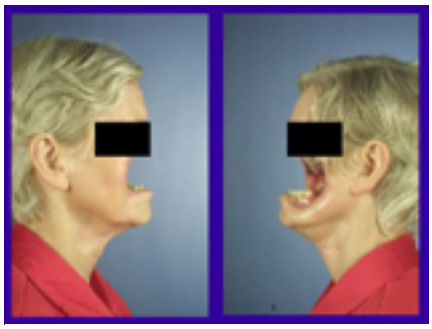

Abb. 24

Abb.25

Die gezeigten Fälle beinhalten eine teilweise bis völlige Deformierung bzw. Auflösung der Gesichtsstrukturen im weitesten Sinne. Die Medizin sollte der Gesichtsauflösung mit professioneller Aktivität entgegenwirken, sie aufhalten. Mit operativen sowie technisch künstlichen Möglichkeiten ist dies bis zu einem gewissen Grad realisierbar. Für den Betroffenen kann dadurch ein Teil der bekannten Normalität wieder hergestellt sowie ein akzeptables Dasein vermittelt werden.

* Die vorgestellten Epithesen wurden im Zentrum für künstliche Gesichtsteile der Charité hergestellt.