Aus dem Fachbereich Medizin
der Johann Wolfgang-Goethe-Universität
Frankfurt am Main

aus dem
Zentrum der Neurologie und Neurochirurgie
Klinik für Neurochirurgie
Prof. Dr. med. Volker Seifert

betreut am
Praxis für periphere Neurochirurgie
in Dossenheim
Dr. med. Thomas Dombert
Prof. Dr. med. Frank Staub

Sonographic short-term follow-up after surgical decompression of the median nerve at the carpal tunnel: a single-center prospective observational study

Dissertation
zur Erlangung des Doktorgrades der Medizin
des Fachbereichs Medizin
der Johann Wolfgang-Goethe-Universität
Frankfurt am Main

vorgelegt von
Süleyman Tas

aus Kahramanmaras/Türkei

Frankfurt am Main, 2019

Dekan:	Prof. Dr. med. Josef M. Pfeilschifter
1. Prüfer:	Prof. Dr. med. Jürgen Konczalla (Vorsitz)
2. Prüfer:	Prof. Dr. med. Thomas Deller
Referent:	Priv.-Doz. Dr. med. Stephan Dützmann
Koferent:	Prof. Dr. med. Helmuth Steinmetz

Tag der mündlichen Prüfung: 24.02.2020

Für
Arin-Sara, Selver
&
meine Eltern und Familie

INHALTSÜBERSICHT

Seite

1. EINLEITUNG 1
2. ZIELSETZUNG DER FOLGENDEN ARBEIT 14
3. MATERIAL UND METHODIK 16
4. ERGEBNISSE 23
5. DISKUSSION 40
6. SCHLUSSFOLGERUNGEN 49
7. ZUSAMMENFASSUNG 50
8. ABSTRACT 52
9. ABBILDUNGS-, TABELLEN- UND DIAGRAMMVERZEICHNIS 54
10. LITERATURVERZEICHNIS 57
11. LEBENSLAUF 73
12. SCHRIFTLICHE ERKLÄRUNG 74

INHALTSVERZEICHNIS

Seite

1. EINLEITUNG 1

1.1. Anatomie – Karpaltunnel (Canalis carpi) 1
1.2. Epidemiologie 3
1.3. Ursachen und Pathogenese 3
1.4. Symptome 5
1.5. Diagnostische Methoden 6
1.5.1. Klinische Untersuchung 6
1.5.2. Elektrophysiologische Diagnostik 6
1.6. Hochauflösende Sonographie/weitere Bildgebung 7
1.7. Differenzialdiagnosen 8
1.8. Begleiterkrankungen des Karpaltunnelsyndroms 9
1.9. Behandlung 9
1.9.1. Konservative Behandlung 9
1.9.2. Indikation zur Operation 10
1.9.3. Operative Verfahren 10
1.9.3.1. Die Retinakulumspaltung 11
1.10. Prognose und Verlauf 13

2. ZIELSETZUNG DER FOLGENDEN ARBEIT 14

3. MATERIAL UND METHODIK 16

3.1. Studiendesign und Patientenkollektiv 16
3.2. Elektrophysiologische Untersuchung 18
3.3. Präoperative Ultraschalluntersuchung 20

4. ERGEBNISSE 23

4.1. Demographische Daten (Gesamtpatientenanzahl) 23
4.2. Präoperative klinische Parameter 26
4.3. Postoperative klinische Ergebnisse 27
4.3.1. Symptomverlauf nach 3 Monaten 27
4.3.2. Symptomverlauf nach 6 Monaten 27

4.3.3 Komplikationen 31
4.4. Ergebnisse der elektrophysiologischen Untersuchung des N. medianus 31
4.4.1. Ergebnisse präoperativ 31
4.4.2. Ergebnisse nach 3 Monaten 31
4.4.3. Verlauf nach 6 Monaten 31
4.5. Ergebnisse der Ultraschalluntersuchung 32
4.5.1. Ergebnisse nach 3 Monaten 32
4.5.2. Verlauf nach 6 Monaten 32
4.6. Subgruppen-Analyse 37
4.7. Eigene Beobachtungen 39

5. DISKUSSION 40

5.1. Zusammenfassung der Hauptergebnisse 40
5.1.1. Zusammenfassung der klinischen Ergebnisse 40
5.1.2. Zusammenfassung der neurophysiologischen Ergebnisse des N. medianus ... 41
5.1.3 Zusammenfassung der Ultraschalluntersuchung 41
5.2. Diskussion der Methoden 42
5.2.1. Anforderungen an Ultraschall 42
5.2.2. Darstellung und Messung des N. medianus im Ultraschall 42
5.2.3. Neurosonographie vs. Neurophysiologie 43
5.2.4. Aussagekraft Nervensonographie in der vorgelegten Studie 44
5.2.5. Stellenwert der Nervensonographie in der Literatur 45
5.3. Ausblick 48

6. SCHLUSSFOLGERUNGEN 49

7. ZUSAMMENFASSUNG 50

8. ABSTRACT 52

9. ABBILDUNGS-, TABELLEN- UND DIAGRAMMVERZEICHNIS ... 54

10. LITERATURVERZEICHNIS 57

11. LEBENSLAUF 73

12. SCHRIFTLICHE ERKLÄRUNG 74

ABKÜRZUNGSVERZEICHNIS

CSA = cross sectional area (Nervenquerschnittsfläche)

CT = Computertomographie

DML = distal motorische Latenz

KTS = Karpaltunnelsyndrom

MRT = Magnetresonanztomographie mNLG = motorische Nervenleitgeschwindigkeit

mSAP = motorisches Summenaktionspotential

sNAP = sensibles Nervenaktionspotential

NLG = Nervenleitgeschwindigkeit

RF = Retinakulum flexorum

sNLG = sensible Nervenleitgeschwindigkeit

1. EINLEITUNG

Beim Karpaltunnelsyndrom (KTS) handelt es sich um eine chronische Kompression des N. medianus im Karpaltunnel durch ein Missverhältnis zwischen Volumen und Inhalt des Tunnels. Der Nerv wird hauptsächlich unter dem Retinaculum flexorum (RF) eingeengt.

1.1. Anatomie – Karpaltunnel (Canalis carpi) (Abbildung 1)

Beim Karpaltunnel handelt es sich um einen knöchern-bindegewebigen Tunnel am Handgelenk, der als Durchtritt für Nerven und Sehen dient.

Der Karpaltunnel enthält die Sehnen der langen Fingerbeuger und den N. medianus. Dieser innerviert, nach Durchtritt durch den Karpaltunnel, an der Hand sensibel die palmare Seite der Finger I-III, die radiale Seite des Fingers IV und die dorsale Seite der Endphalangen II und III. Motorisch versorgt er die Muskeln des Thenars (M. abductor pollicis brevis, M. opponens pollicis, M. flexor pollicis brevis und die Mm. lubricales I und II) (Assmus 2014).

Der Karpaltunnel wird durch das darüber gespannte Retinaculum flexorum geschlossen. Der proximale Anteil ist die Verlängerung der palmaren Unterarmfaszie. Sie ist die Feinste von allen und entspricht dem Lig. carpi palmare.

Das Retinaculum flexorum (RF) hat 3 Aufgaben:

1) mechanischer Schutz des Inhalts des Karpaltunnels,
2) erstes Umlenkband und Hypomochlion der Flexorensehnen und
3) proximale Insertionsstelle der Thenar- und Hypothenarmuskulatur.

Während der Handflexion und -extension verengt sich der Kanal. Die Eingangsöffnung verringert sich bei Beugebewegung durch das sich dem Radius nähernde Retinaculum musculorum flexorum und durch das sich nach distal-palmar verlagernde Os capitatum. Bei der Streckbewegung verengt sich der Kanal durch das Os lunatum, welches gegen das Tunnelinnere vorgetrieben wird (Hirt et al. 2014). Bei beiden Bewegungen erhöht sich der Druck im Inneren des Karpaltunnels deutlich.

In der Literatur wurden stark unterschiedliche mittlere Druckmessungen publiziert: Nach Untersuchungen von Bauman et al. (1981) beträgt der mittlere Druck in der Neutralstellung 2 (Bereich 1–4) mmHg. Bei maximaler Flexion steigt der Druck auf 42 (Bereich 15–75) mmHg an. Etwas niedriger ist er dagegen während maximaler Extension mit 33 (Bereich 28–40) mmHg. Während endoskopischer Untersuchungen des Karpaltunnels haben Okutsu et al. (1989) allerdings noch höhere Druckwerte gemessen. In Ruhestellung der Hand betrug der Druck 14,3 (Bereich 2–38) mmHg und während passiver Flexion 143,9 (Bereich 21–250) mmHg.

Rojviroj et al. (1990) ermittelten dagegen 11,9 (Bereich 1,5–62) mmHg bei Neutralstellung, 26,6 (Bereich 5–82) mmHg bei Flexion und 32,8 (Bereich 4–111) mmHg bei Extension.

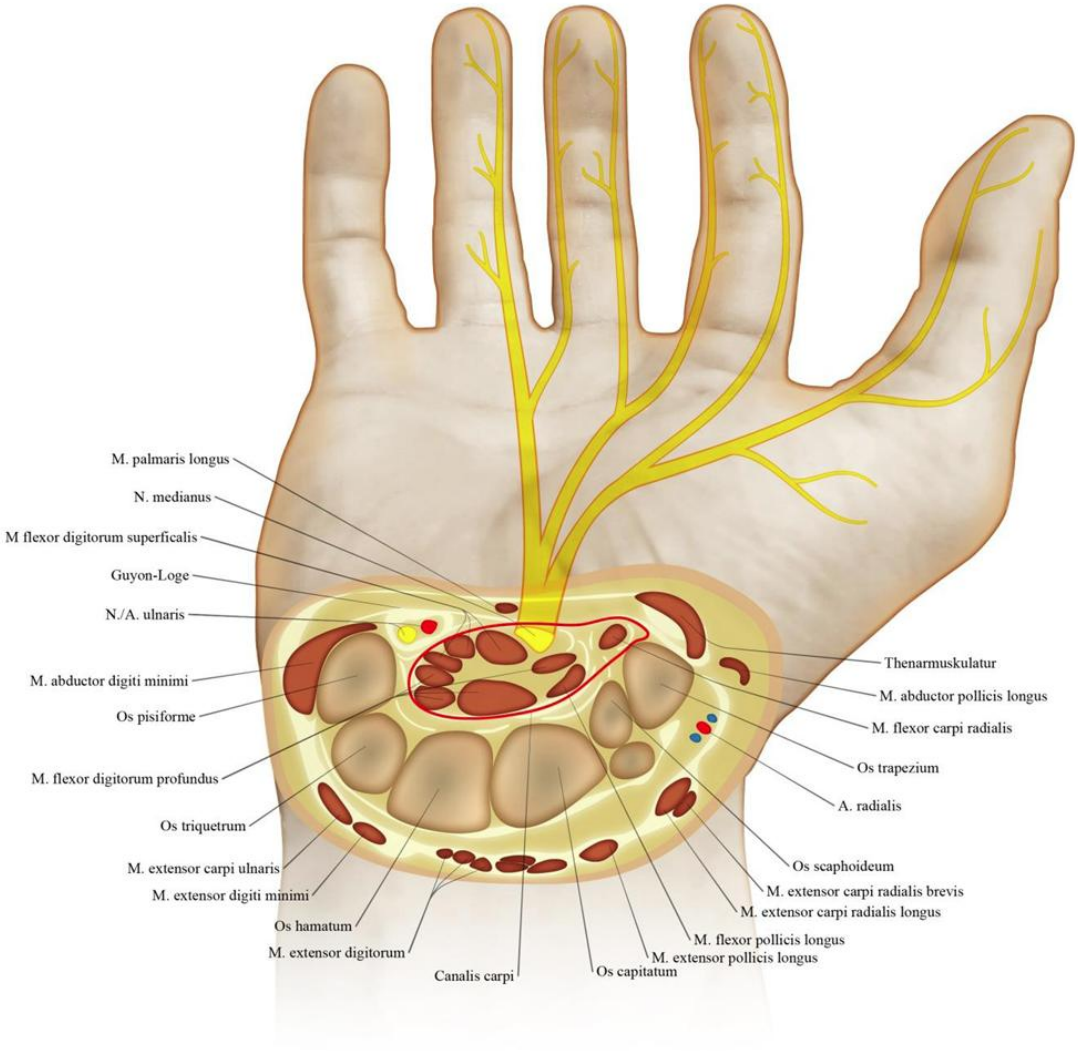

Abbildung 1: Anatomie des Karpaltunnels

1.2. Epidemiologie

Die durchschnittliche Inzidenz des KTS wird mit etwa 3 Fällen auf 1.000 Einwohner und Jahr angegeben (Nordstrom et al. 1998, Mondelli et al. 2002). Die Erkrankung tritt vorwiegend zwischen dem 40. und 83. Lebensjahr auf, kommt aber auch bei Jugendlichen und in sehr hohem Alter vor. Die Lebenszeitprävalenz liegt bei insgesamt 9,3%. Untersuchungen der erwachsenen Bevölkerung Südschwedens ergaben dort eine Häufigkeit (Prävalenz) von 14,8% für die typischen Symptome des KTS und von 4,9% für die elektroneurographisch verifizierten Fälle (Atroshi et al. 1999).

Die Prävalenz nimmt mit steigendem Alter zu. Frauen sind wesentlich häufiger betroffen als Männer (72% Frauen) (Geoghegan et al. 2004), ebenso Übergewichtige im Vergleich zu Normalgewichtigen (Atroshi et al. 1999, Nathan et al. 2005, Stallings et al. 1997) Bei Kindern ist das KTS selten (Lamberti u. Light 2002). Die Prävalenz in der Gravidität ist besonders hoch und wird mit 43% in einer italienischen Multicenterstudie (Padua et al. 2010, Pazzaglia et al. 2005) angegeben, allerdings fanden andere Autoren eine nur mäßig erhöhte Prävalenz von 17% in der Gravidität (Bahrami et al. 2005). Auch bei Dialyse-Patienten ist die Prävalenz mit 32% (Kessler et al. 1992) mit Bevorzugung des Shunt-Arms (Namazi u. Majd (2007) stark erhöht.

1.3. Ursachen und Pathogenese

Hinweise zu möglichen Ursachen liefern epidemiologische Studien. So ist die Inzidenz 3–7 Mal so hoch bei körperlich (blue-collar workers) im Vergleich zu nicht körperlich Arbeitenden (white-collar workers) (Mattioli et al. 2009, Roquelaure et al. 2008).
Die Prävalenz beträgt bei weiblichen Reinigungskräften 48% (Mondelli et al. 2006).
Pathogenetisch wesentlich ist der Druck auf den Nerven durch Einengung im Kanal und Gewebeschwellung (Bekkel et al. 2003, Bleecker et al. 1985).

Bei Druckbelastung werden die Nervenfasern entweder direkt mechanisch oder mittelbar durch Minderdurchblutung geschädigt. Mitverantwortlich für die Entstehung der Krankheit ist eine Volumenzunahme des Tunnelinhalts. Ursachen dieser Volumenvermehrung ist meistens eine ödematöse Verquellung der Sehnenscheiden, z.B. bei degenerativen, rheumatischen, hormonellen und stoffwechselbedingten Erkrankungen (Myxödem, Akromegalie, Gicht, diabetische Neuropathie, hämodialysepflichtige Niereninsuffizienz, Schwangerschaft (Shiri et al. 2009,

Van Rijn et al. 2009). Bei den seltenen Manifestationen des KTS bereits im Kindesalter (Van Meir u. De Smet 2003) sind ebenso Stoffwechselstörungen, wie z.B. Mukopolysacharidose oder angeborene Fehlbildungen (z.B. Lipofibromatose) als Ursache anzutreffen. Auch raumfordernde Strukturen, z.B. Medianusneurinome, Ganglien, andere Tumore, posttraumatische Veränderungen (Hämatom, Fehlstellung einer Fraktur oder auch Luxation, Thrombose, Vernarbungen) und arthrotische Veränderungen wie Osteophyten können zur Entstehung des Krankheitsbildes beitragen (Shiri et al. 2009, Van Rijn et al. 2009, Van Meir u. De Smet 2003). Patienten mit Diabetes (Becker et al. 2002, Perkins et al. 2002, Singh et al. 2005, Solomon et al. 1999), Hypothyreose, längerfristiger Kortisonbehandlung oder postmenopausaler Östrogentherapie (Solomon et al. 1999) haben ein fast doppelt so hohes Risiko für ein KTS wie Personen ohne diese Risikofaktoren.

Es gibt auch Hinweise auf eine genetische Komponente. Die Krankheit zeigt in ihrem Auftreten eine gewisse familiäre Häufung, die auf eine angeborene Stenose des knöchernen Karpalkanals zurückgeführt wird (Assmus 1993, Radecki 1994). Die Pathogenese stellt sich im Allgemeinen vereinfacht folgendermaßen dar (Assmus 2003):

Der Nerv weist eine gewisse Eigenelastizität auf, sodass eine Dehnung seiner Struktur bis zu 8% ohne funktionelle Beeinträchtigung möglich ist. Darüber hinaus kommt es zu einer Reduktion des venösen Blutflusses und bei Dehnung bis 15% zu einer kompletten Ischämie. Dehnungen über 38% schädigen das Perineurium (Sunderlang 1978).

Wichtiger sind die Drücke innerhalb der Kanäle bzw. Engstellen. Bei einem lokalen Druckanstieg tritt rasch eine Ischämie ein. Außerdem wird der axonale Transport in Abhängigkeit von der Dauer der Druckerhöhung gestört. Da das Endoneurium nicht über Lymphgefäße drainiert wird, tritt eine unspezifische Entzündungsreaktion nach mehreren Tagen auf. In dem ödematös geschwollenen Nerv könnten Fibroblasten einsprossen, die Fibrosierung ruft eine schwere Schädigung der Axone mit Waller-Degeneration hervor. Daraus resultieren Markscheidendeformierungen mit anschließender Demyelinisierung.

Bei den Kompressionsneuropathien können die einzelnen Faktoren meist nicht isoliert betrachtet werden. Hier spielen sowohl akute biomechanische als auch chronische de- und regenerative Vorgänge eine wechselseitige Rolle und laufen meist gleichzeitig und nebeneinander ab.

Die Regeneration der Nerven bei nachlassendem Druck könnte dann mit der Remyelinisierung, der Verdickung des Perineuriums- und der Gefäßwände einhergehen. Nach Studienlage kann diese Regeneration im Tierversuch 3 bis 6 Monaten andauern (Donato et al. 2009).

In Summe führen diese pathogenetischen Faktoren, insbesondere die Störung des axonalen Transportes zu einer Verdickung des Nervens, welche sonographisch dargestellt werden kann. Dies ist Thema dieser Arbeit.

1.4. Symptome

Zu den ersten Leitsymptomen des KTS gehören die Brachialgia paraesthetica nocturna. Hierunter versteht man das nächtliche „Einschlafen der Hände“, das mit Ruheschmerzen verbunden ist.

Die nächtlichen Missempfindungen mit Par- und Dysästhesien sind klassische Symptome des KTS. Die Gefühlsstörung betrifft vorwiegend die mittleren Finger, später auch Daumen und Zeigefinger mit Schmerzausstrahlung in den gesamten Arm (Assmus u. Antoniadis 2015). Die nächtlichen Schmerzen sind häufig vergesellschaftet mit einer Störung der Feinverrichtung manueller Arbeiten und lassen sich durch Ausschütteln und Reiben, sowie Pumpbewegungen der Finger, Stellungsänderung des Arms bzw. der Hand oder Halten unter kaltes Wasser bessern oder beseitigen. Im weiteren Verlauf kommen die sensiblen Reizsymptome auch tagsüber vor.

Bei Verschlechterung tritt eine Hypästhesie auf. Auch die Schweißsekretion ist im Medianusgebiet vermindert. Im fortgeschrittenen Stadium stellen sich Paresen und Atrophie der betroffenen vom N. medianus versorgten Muskeln (Mm. abductor pllicis brevis und oppenens pollicis) ein, mit Abspreiz- und Oppositionsschwäche des Daumens (Assmus 2014).

1.5. Diagnostische Methoden

1.5.1. Klinische Untersuchung

Drei klinische Zeichen können erhoben werden:

1) Hoffmann-Tinnel-Zeichen: Hierbei wird durch Beklopfen des N. medianus im Verlauf über dem Handgelenk eine verstärkte Dysästhesie im Bereich der Finger I-III ausgelöst.
2) Phalen-Zeichen: Bei aufgestütztem Ellbogen und senkrechtem Unterarm werden die Hände nach palmar in Flexion fallen gelassen. Innerhalb von 60 Sekunden treten stärkere Parästhesien auf.
3) Flaschen-Zeichen: Durch Parese des M. abductor pollicis brevis kann der eine Flasche wegen der fehlenden Abduktion des Daumens nicht richtig umfasst werden (Heisel 2007).

1.5.2. Elektrophysiologische Diagnostik

Die Bestimmung der motorischen Nervenleitgeschwindigkeit (mNLG) sowie der distalen motorischen Latenz (DML) ist für die Diagnostik des KTS etabliert.

Der Nervus medianus (N. medianus) wird proximal der Rascetta zur Bestimmung der motorischen Nervenleitgeschwindigkeit an zwei Punkten im distalen Verlauf gereizt (Reizimpuls). Das Antwortpotential wird von einem distalen Muskel abgeleitet (Reizantwort). Die Zeit zwischen Reizimpuls und Reizantwort wird als Latenz bezeichnet, und gibt in der Regel Auskunft über die Markscheidenfunktion der schnellstleitenden Nervenfasern. Die Amplitude des Impulses gibt Auskunft über die Zahl der funktionsfähigen Axone (Milnik 2012, Bischoff u. Dengler 2012).

Um eine systemische Affektion des peripheren Nervensystems (Polyneuropathie u.a.) auszuschließen und ein eventuell beidseitiges KTS nachzuweisen, sollte auch die Neurographie des ipsilateralen N. ulnaris und des kontralateralen N. medianus durchgeführt und beurteilt werden.

Bei vorliegendem KTS zeigen sich dann: Erniedrigung der sensiblen Nervenleitgeschwindigkeit (sNLG) des distalen Abschnitts des N. medianus oder über dem Abschnitt des Karpaltunnels, Verlängerung der distal motorischen Latenz (DML), reduzierte Amplitude des sensiblen Nervenaktionspotentials (sNAP) und reduzierte

Amplitude oder Verlust des motorischen Summenaktionspotentials (mSAP) (Normwerte → Tabelle 1).

Tabelle 1: Normwerte der motorischen und sensiblen Neurographie des N. medianus (Milnik 2012)			
Normwerte	**Latenz ms**	**NLG m/s**	**Amplitude**
DML	2,6–4,3		7–40 mV
Mot. NLG (Unterarm)		49–70	mV
Oberam		55–75	mV
Plexus		70–85	mV
Sens. NLG		49–68	7–14 µV

Die Elektromyographie des M. abductor pollicis brevis ist routinemäßig nicht erforderlich, sondern nur zum Nachweis einer axonalen Läsion (AAEM 2002), oder bei technischen Schwierigkeiten notwendig (Innervationsanomalie, Thenaraplasie, fortgeschrittener Muskelatrophie oder pathologisch erhöhter Reizschwelle des N. medianus).

1.6. Hochauflösende Sonographie/weitere Bildgebung

Das KTS kann äquivalent zur Elektrophysiologie auch mit Hilfe des hochauflösenden Ultraschalls diagnostiziert werden. Kele et al. (2003) fanden im Vergleich mit der Neurographie eine Sensitivität von 89,1% und eine Spezifität von 98%. Mit der hochauflösenden Sonographie können die Weite des knöchernen Karpalkanals (Beekman u. Visser 2003, Nakamichi u. Tachibana 2002) und zystische Veränderungen (z.B. ein Ganglion im Karpaltunnel) sichtbar gemacht werden.

Die Messung der Nervenquerschnittsfläche (cross sectional area, CSA) erlaubt zwar keine Einschätzung des Schweregrads der KTS (Moran et al. 2009), die diagnostische Aussagekraft kann jedoch durch Vergleiche der CSA im und proximal des Karpalkanals (Delta-CSA) verbessert werden (Klauser et al. 2009). Bei Verdacht auf ein KTS sollte nicht routinemäßig eine MRT- oder CT-Untersuchung durchgeführt werden (AAOS

2007). Die Magnetresonanztomographie (MRT) ist allenfalls bei Tumorverdacht zu empfehlen. Die Sensitiviät liegt bei 96%, die Spezifität beträgt jedoch lediglich 33–38% (Jarvik et al. 2002).

Morphologische und Lage-Veränderungen des Nervs lassen sich mit dem MRT gut darstellen (Uchiyama et al. 2005) und möglicherweise für die Diagnose des KTS-Rezidivs nutzen (Wu et al. 2004).

1.7. Differenzialdiagnosen

Die häufigsten Differenzialdiagnosen sind:

- zervikale Radikulopathie der Wurzeln C6 und C7
- Polyneuropathie.

Seltenere Differenzialdiagnosen umfassen:

- Läsionen oder anderweitige Kompressionen des N. medianus (Pronator-Teres-Syndrom, Thoracic-outlet-Syndrom, Skalenussyndrom)
- Spinale Erkrankungen (zervikale Myelopathie, Syringomyelie, spinale Muskelatrophie)
- Nicht-neurogene bzw. anderweitige Erkrankungen (Unterarm-Kompartment-Syndrom, Polymyalgie, Raynaud-Syndrom, Borrelliose u.a.).

Bei atypischen Beschwerden, oft durch Überlagerung mehrerer Krankheitsbilder bedingt, sind differenzialdiagnostische Erörterungen und eine erweiterte Elektrodiagnostik (Witt et al. 2004) zwingend erforderlich. So kann das KTS zusammen mit einer radikulären Symptomatik oder Polyneuropathie auftreten; hier ist eine möglichst genaue Abwägung der überwiegenden bzw. im Vordergrund stehenden Ursache erforderlich.

1.8. Begleiterkrankungen des Karpaltunnelsyndroms

Eine Tendovaginosis stenosans (schnellender Finger) und deren Vorstadien mit vermehrter Morgensteifigkeit der Finger oder schmerzhaftem und inkomplettem Faustschluss ist eine häufige und praktisch wichtige, meist behandlungsbedürftige Begleiterkrankung und kommt in 16% bis 43% der Fälle gleichzeitig mit einem KTS vor (Assmus u. Hashemi 2000, Kumar u. Chakrabarti 2009).

1.9. Behandlung

1.9.1. Konservative Behandlung

Ein konservativer Behandlungsversuch erfolgt im Frühstadium, wenn lediglich Reizsymptome wie z.B. nächtliche Parästhesien bestehen.

Je nach Art und Ausmaß der Beschwerden, stehen prinzipiell folgende Möglichkeiten für die Behandlung zur Verfügung: Nächtliche Schienung des Handgelenks und die lokale Infiltration eines Kortikoid-Präparats (Assmus et al. 2007, 2012). Die orale Verabreichung eines Kortikoid-Präparats sollte auf 2 Wochen begrenzt werden (Chang et al. 2002, O'Connor et al. 2003). Die lokale Infiltration einer Kortikoid-Kristallsuspension in den Karpaltunnel weist allerdings gegenüber der oralen Gabe einen besseren Effekt auf (Marshall et al. 2002). Sie ist für einen Zeitraum von 8 Wochen in ihrer Wirkung mit der Kombination aus einer entzündungshemmenden Medikation und Schiene äquivalent (Graham et al. 2004, Marschall et al. 2002, 2007) und kann kurzfristig sogar rascher zur Besserung führen als die operative Behandlung (Ly-Pen et al. 2005).

Hinsichtlich des Langzeitergebnisses sind mehrfache Injektionen nicht sinnvoll, zumal diese auch das Risiko einer Nerven- und Sehnenschädigung beinhalten. Die Gabe von entzündungshemmenden, nichtsteroidalen Medikamenten ist weit verbreitet. Die derzeitige Datenlage zeigt aber keinen anhaltenden signifikanten Effekt gegenüber der Gabe von Plazebo (Assmus u. Antoniadis 2015). Dies gilt auch für Diuretika, Vitamin B6-Präparate (O'Connor et al. 2003) und Laser-Behandlung (Irvine et al. 2004).

1.9.2. Indikation zur Operation

Führt die konservative Maßnahme mit Injektionen und/oder nächtlichen Lagerungsschienen jedoch nicht zum gewünschten Erfolg, sollte der Nerv durch eine Operation dekomprimiert werden (Gerritsen et al. 2002, Huisstede et al. 2010, Katz et al. 1998, Verdugo et al. 2003, 2008).

Auch in der Schwangerschaft, bei Diabetikern und Dialysepatienten ist die Operation möglich. Die Operation ist auch bei Schwangeren zu empfehlen, wenn Ausfallserscheinungen vorliegen (Assmus u. Hashemi 2000). Auch bei überlagernder diabetischer Polyneuropathie ist der Eingriff indiziert und wirksam (Aszmann et al. 2000).

1.9.3. Operative Verfahren

Grundsätzlich gibt es zwei verschiedene Operationstechniken: Die konventionelle, offene Operationstechnik und die endoskopische Karpaldachspaltung.

Die Therapie der Wahl ist die komplette offene Spaltung des Retinaculum flexorum (RF) unter Schonung atypischer motorischer Äste, sowie des Ramus palmaris N. medianus und seiner Seitenäste, um den N. medianus zu entlasten. Ein inkomplett gespaltenes Retinaculum ist die häufigste Ursache für ein persistierendes KTS.
Minimal-invasive Techniken gelten heute in der Hand des erfahrenen Operateurs ebenfalls als sicher. Die am häufigsten eingesetzten endoskopischen Verfahren sind das Agee-System als monoportale Technik (ein Schnitt) und das Chow-System als biportales Technik (zwei Schnitte). Die Spaltung des Retinakulum erfolgt jeweils unter endoskopischer Sicht, wobei Führungskanülen und verschiedene Messer (Chow-Methode) oder ein pistolenähnliches Instrument (Agee-Methode) zur Hilfe genommen werden.

Die Ergebnisse entsprechen denen der offenen Operation, was durch vergleichende randomisierte Studien und Reviews bestätigt wurde (Assmus u. Antoniadis 2015).

1.9.3.1. Die Retinakulumspaltung (Abbildung 2)

Nach Infiltration des OP-Gebietes mit einem Lokalanästhetikum (1%, ca. 10 ml) erfolgt die Schnittführung ausgehend von der Mitte der distalen Handgelenkbeugefurche (Rascetta) in Richtung des Interdigitalraumes III/IV in einer Länge von ca. 3 cm. Der Hautschnitt endet ulnarseitig des M. palmaris longus, in der Handgelenkbeugefalte. Die Rascetta wird dabei nicht überschritten. Der sensible Ast des R. palmaris N. medianus und des N. ulnaris werden dadurch geschont (Merle 2009).

Inadäquate Inzisionen erhöhen das Risiko von inkompletten Retinakulumspaltungen und Läsionen des N. medianus und seiner Äste, aber auch des N. ulnaris (Hunt u. Osterman 1994, Assmus et al. 2006).

Nach Durchtrennung der Haut und des Unterhautfettgewebes sowie Längsinzision der Palmaraponeurose ist auf schräg verlaufende Seitenäste des R. palmaris zu achten. Das Retinaculum flexorum (RF) ist nicht automatisch frei zugänglich, es kann von Muskelfasern des Thenars bedeckt sein, die nach radial weggehalten werden. Das Retinakulum muss vollständig durchtrennt werden, einschließlich derberer Anteile der Unterarmfaszie proximal der Rascetta (Assmus u. Antoniadis 2015, Assmus et al. 2006).

Die Entlastung nach distal ist abgeschlossen, wenn das den N. medianus bedeckende Fettgewebe sichtbar wird (Merle 2009). Die Darstellung des R. thenaris ist in der Regel nicht notwendig, Vorsicht ist jedoch bei Normvarianten geboten.

Abbildung 2: Offene Retinakulumspaltung

1.10. Prognose und Verlauf

Die Prognose ist bei rechtzeitiger Indikation und korrekter Durchführung des Eingriffs gut, auch bei Patienten älter als 70 Jahre (Leit et al. 2004) und bei Diabetikern (Mondelli et al. 2004).

Der präoperativ erhöhte Druck im Karpalkanal sinkt unmittelbar postoperativ (Sanz et al. 2005).

Der nächtliche Schmerz bessert sich sofort, die Sensibilitätsstörung meist innerhalb einiger Tage bis Wochen. Auch bei Patienten unter Langzeitdialyse zeigt sich in den meisten Fällen postoperativ eine gute bis sehr gute Besserung (Staub et al. 2005, Khan 2008). In schweren Fällen kann die Besserung bis zu 6 Monaten dauern. Protrahierte Restbeschwerden durch Reizzustände der äußeren und inneren Narbe verschwinden spätestens innerhalb von 6 Monaten. In seltenen Fällen werden anhaltende neuropathische Schmerzzustände beobachtet, besonders bei fortgeschrittenem präoperativem Befund (jedoch ist hier an die Möglichkeit einer intraoperativen Schädigung des Nervs zu denken).

Ein längeres Intervall (> 3 Jahre) zwischen Symptombeginn und Operation verschlechtert die Prognose (De Stefano et al. 1997). Eine länger als ein Jahr bestehende Muskelatrophie ist allerdings oft nicht mehr rückbildungsfähig (Reale et al. 2003). Zu beachten ist, dass es in fortgeschrittenen Fällen postoperativ oft zu keiner Normalisierung der distalen motorischen Latenz (DML) des N. medianus und des sensiblen Nervenaktionspotentials (sNAP) (Naidu et al. 2003, Prick et al. 2003, Vogt u. Scholz 2002) kommt.

Rezidive nach anfänglicher Beschwerdefreiheit sind besonders bei rheumatischer Synovialitis, starker Vernarbung und Dialysepatienten möglich. Bei Letzteren kommen in Abhängigkeit von der Dialysedauer auch Mehrfachrezidive vor (Assmus u. Staub 2005, Staub et al. 2005).

2. ZIELSETZUNG DER FOLGENDEN ARBEIT

Wenngleich die hochauflösende Neurosonographie bei der Diagnose des KTS zunehmend an Bedeutung gewinnt, ist der Stellenwert der Untersuchung in der postoperativen Phase noch nicht eindeutig geklärt.

Von Vorteil ist die Sonographie bezüglich der Darstellung von pathologischen Raumforderungen bei gleichzeitig genauerer Beurteilung der Nerven zum umgebenden Gewebe (z.B. Adhäsionen oder Narben). Die hochauflösende Sonographie der neuesten Generation erlaubt eine exakte Abbildung peripherer Nerven einschließlich ihrer Binnenstruktur bis zu einer Auflösung von etwa 500 µm. Außerdem können weitere Informationen zu einer zugrunde liegenden pathologischen Entität erhoben werden, wie z.B. einem Ganglion. Die Untersuchung kann aber auch Informationen über eine etwaige Muskelatrophie liefern. Insbesondere in der postoperativen Phase könnte die Sonographie nützlich sein. Denn:

> **Bei Patienten mit persistierenden oder wiederkehrenden Symptomen ist zunächst einmal unklar, ob ein erneuter operativer Eingriff indiziert ist.**

Patienten, die an persistierenden oder wiederkehrenden Symptomen leiden, könnten von einer zweiten Dekompression des N. medianus profitieren, wenn eine andauernde oder erneute Kompression vorliegt. Andererseits könnten persistierende Beschwerden auch auf eine mangelnde Erholung des Nervens bei fehlender Einengung zurückzuführen sein.

Es war bis zum Zeitpunkt des Verfassens dieser Arbeit nicht hinreichend bekannt, wie sich der N. medianus postoperativ bei komplikationslosem Verlauf in der Neurosonographie darstellt. Erst die Erhebung des natürlichen Verlaufs ermöglicht die Beurteilung des Einzelfalls als pathologisch oder normal.

Sollte eine chirurgische Dekompression im Karpaltunnel zur Normalisierung der Querschnittsfläche des Medianusnerven führen, könnte dies helfen, Patienten zu selektieren, die von einem erneuten Eingriff profitieren würden. Sollte der Nerv allerdings nach der Operation morphologisch unverändert bleiben, wäre die hochauflösende Sonographie nicht hilfreich, um in der postoperativen Phase

zwischen Patienten mit immer noch bzw. erneut komprimierten Nerven und solchen mit erfolgreich dekomprimierten Nerven unterscheiden zu können.

Das Ziel dieser Dissertation besteht darin, die natürliche Entwicklung der morphologischen Veränderungen des Medianusnerven am Karpaltunnel nach chirurgischer Dekompression mittels hochauflösender Neurosonographie im Rahmen einer prospektiven Studie zu bestimmen.

3. MATERIAL UND METHODIK

3.1. Studiendesign und Patientenkollektiv

In dieser prospektiven Querschnittsstudie wurden Patienten mit der Diagnose Karpaltunnelsyndrom (KTS) und geplanter Dekompressionsoperation in der Praxis für periphere Neurochirurgie (Ringstr. 3, D-69221 Dossenheim bei Heidelberg) zwischen Oktober und Dezember 2014 untersucht.

Nach ausführlicher Aufklärung erfolgte die schriftliche Einwilligung der Patienten. Die Studie wurde von der Ethikkommission der Landesärztekammer Baden-Württemberg unter dem Aktenzeichen F-2015-004 genehmigt.

Als Einschlusskriterien wurden für ein KTS-typische Anamnese, klinischer Untersuchungsbefund wie auch neurographischer Befund festgelegt. Patienten, bei denen Rezidiv-Operationen durchgeführt wurden, wurden nicht berücksichtigt.

Tabelle 2: KTS Ein- und Ausschlusskriterien

Einschlusskriterien	**Ausschlusskriterien**
• Typische KTS-Anamnese • Ein zu einem KTS passender Untersuchungsbefund der Hände (positiver Provokationstests, ggf. Hypästhesie und Thenaratrophie) • Typischer neurographischer Befund	• Rezidiv-Operationen • Cervikale, radikuläre Syndrome, spinale Pathologien • Direktes Trauma mit Verletzung des N. medianus

Die Operation wurde, wie in der Einleitung beschrieben, durchgeführt. Das KTS wurde bei allen Patienten als Ersteingriff operiert. In der Nachbehandlung wurden bei Bedarf eine analgetische Medikation oder zur Schmerzlinderung Kühlung empfohlen. Zur Vorbeugung eines Handödems oder Fingersteife wurde den Patienten geraten, eine frühe funktionelle Behandlung mit selbständigen Bewegungsübungen der Finger, ohne oder nur mit geringer Belastung bereits am ersten postoperativen Tag durchzuführen.

Die Patienten erhielten eine präoperative Voruntersuchung sowie zwei postoperative Nachuntersuchungen nach ca. 3 und 6 Monaten.

Bei der einzelnen Vorstellung wurde neben einer klinischen Untersuchung und Befragung des Patienten jeweils eine elektrophysiologische Untersuchung sowie die hochauflösende Sonographie des N. medianus durchgeführt (→ Tabelle 3).

Tabelle 3: Zusammenfassung prä- und postoperative Parameter bei Patienten mit KTS	
	Variable
Erhobene präoperative klinische Parameter	
Alter	
Geschlecht	
Lateralisation	
Dauer der Beschwerden	(≤1 a vs. >1 a)
Paresthesie	(ja vs nein)
Taubheit	(ja vs nein)
motorische Ausfälle	(ja vs nein)
Atrophie	(ja vs nein)
Typische brachialgia nocturna	(ja vs nein)
Tendovaginitis stenosans	(ja vs nein)
Diabetes	(ja vs nein)
Erhobene postoperative klinische Parameter	
Narbenbeschwerden	
Verbesserung klinischer Symptome	
Parästhesien – vollständiger Reduktion – / teilweise Verringerung / keine Veränderung	
Taubheit – vollständiger Reduktion – / teilweise Verringerung / keine Veränderung	
Motorische Ausfälle – vollständiger Reduktion – / teilweise Verringerung / keine Veränderung	

3.2. Elektrophysiologische Untersuchung

Alle Patienten wurden präoperativ wie auch zweimal postoperativ untersucht.
Es erfolgte die elektroneurographische Beurteilung des N. medianus beider Hände. Sowohl Stimulation als auch Ableitung des Nervenaktionspotentials erfolgten mit Oberflächenelektroden. Die differente aktive Elektrode (Kathode) wurde etwa 5–6 cm distal der Stimulationselektrode über dem Bauch des M. abductor pollicis brevis positioniert. Die indifferente oder Referenzeletrode (Anode) wurde am Daumengrundgelenk über dem Sehnenansatz angebracht (→ Abbildung 3).

Die angefeuchtete, enganliegende Erdungselektrode befand sich zwischen Stimulation und Ableitung (→ Abbildung 3). Zunächst wurde der N. medianus distal, unmittelbar proximal des Handgelenks gereizt. Die Kathode des Stimulators war dabei nach distal, d.h. zum Zielmuskel gerichtet (→ Abbildung 3). Die Stimulation erfolgte supramaximal, um sämtliche Nervenfasern zu erregen.

Die distale motorische Latenz des N. medianus ist grenzwertig im Bereich von 3,5–4 ms, darüber hinaus sicher pathologisch. Bei zunehmender Verzögerung kommt es gleichzeitig zu einer Amplitudenminderung und Desynchronisierung des motorischen Summenaktionspotentials (mSAP). Jenseits einer Latenz von ca. 15 ms beträgt die Amplitude häufig nur noch wenige 100 µV, bevor die Stimulationsfähigkeit vollständig erlischt (Assmus 2014). Zur Bestimmung der motorischen Nervenleitgeschwindigkeit (mNLG) wurde der N. medianus knapp proximal des Handgelenks (s.o.) und weiterhin in der Ellenbeuge gereizt. Aus dem Abstand zwischen den beiden Stimulationsorten und der Zeitdifferenz der ermittelten Latenzen wurde die Nervenleitgeschwindigkeit (NLG) berechnet. Der Normwert für den N. medianus liegt bei ca. 45 m/s.

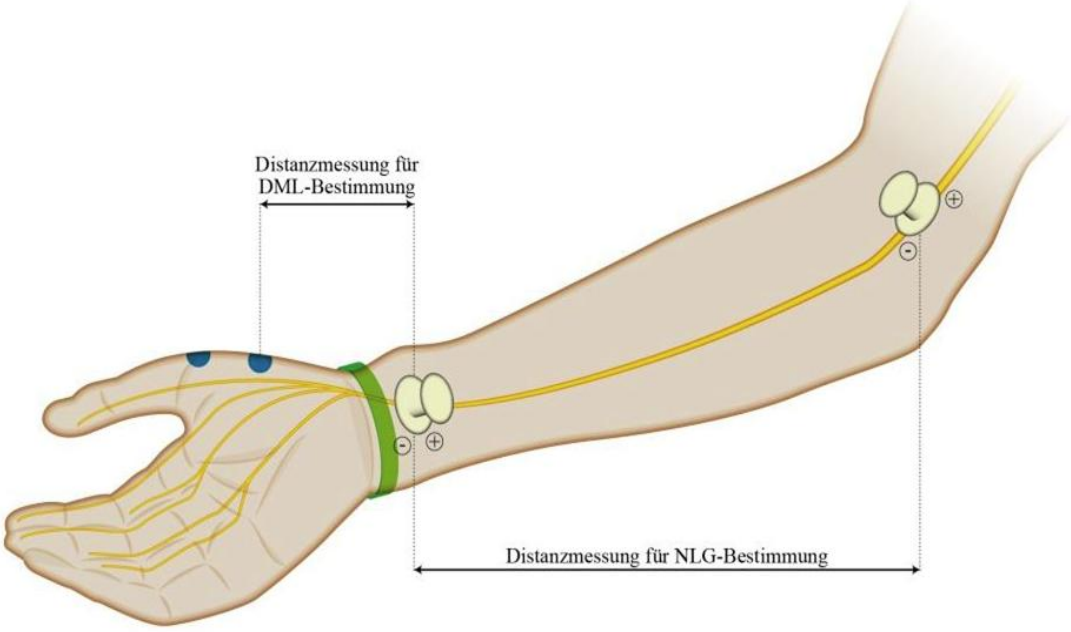

Abbildung 3:

- Position der Ableitelektroden: differente aktive Elektrode (Kathode) proximal über dem Bauch des M. abductor pollicis brevis; indifferente oder Referenzelektrode (Anode) distal am Daumengrundgelenk über dem Sehnenansatz
- Position der Erdungselektrode proximal von den Ableitelektroden am Handgelenk
- Stimulationselektrode: Supramaximale Stimulation des N. medianus distal unmittelbar proximal des Handgelenks
- Bestimmung der DML und der Nervenleitgeschwindigkeit (NGL)

3.3. Präoperative Ultraschalluntersuchung

Zur Anwendung kam ein Ultraschallgerät mit 13-MHz-Linear-array-Schallkopf-Gerät von der Firma Toshiba.

Abbildung 4: Ultraschallgerat mit 13-MHz-Linear-array-Schallkopf der Firma Toshiba

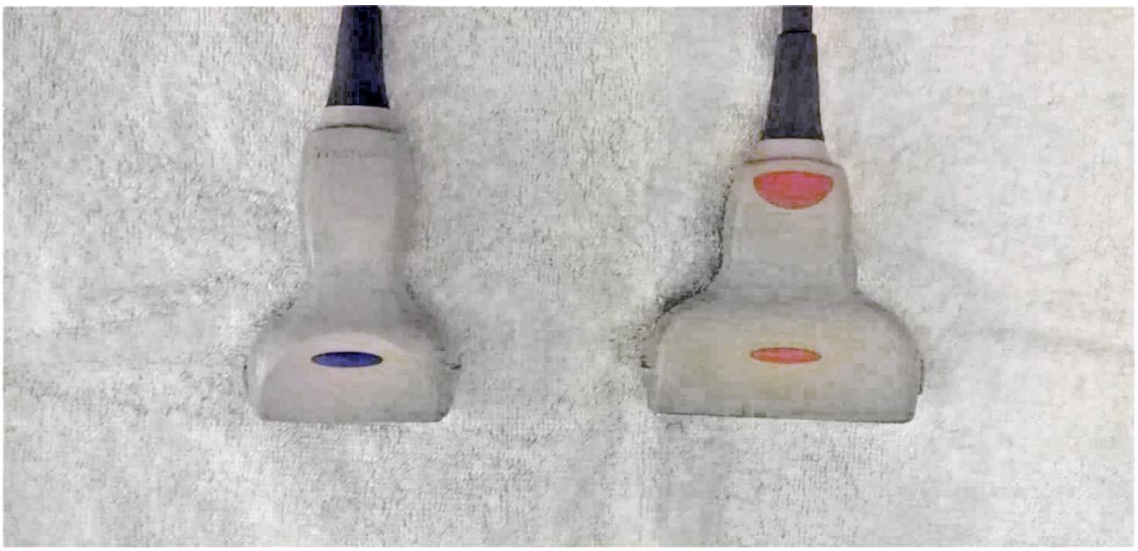

Abbildung 5: 13-MHz-Linear-array-Schallkopf

Die Ultraschalluntersuchungen wurden jeweils an beiden Händen durchgeführt.
Der zu untersuchende Patient hatte seinen Arm in suppinierter Haltung auf einer Untersuchungsliege abgelegt. Das Handgelenk befand sich in Neutralstellung, die Finger waren entspannt gebeugt. Mit Hilfe des Ultraschalls wurde die Querschnittsfläche (CSA) des N. medianus bei transversaler Schnittführung erfasst. Die jeweils größte Querschnittsfläche des Nervens wurde an zwei Positionen gemessen:

- Ebene 1) am Eingang des Karpaltunnels zwischen Os pisiformis und Kahnbeintuberkel, d.h. in der distalen Handgelenkbeugefurche (Rascetta);
- Ebene 2) am distalen palmaren Unterarm 5 cm proximal der Ebene 1.

Um den N. medianus zu lokalisieren und anderweitige Pathologien, z. B. Ganglien auszuschließen, wurde vorwiegend transversal untersucht. Die jeweils höchsten CSA-Werte wurden visuell bestimmt. In Zweifelsfällen wurden mehrere transversale Schnitte durchgeführt und zwar solange, bis sich der höchste CSA-Wert identifizieren ließ.
Die Bestimmungen des höchsten CSA-Werts wurden jeweils zweifach durchgeführt und das arithmetische Mittel der beiden Bestimmungen aufgezeichnet. Die Untersuchungen vor und nach Behandlung wurden in derselben standardisierten Weise vorgenommen, d.h. auf Höhe der Rascetta und 5 cm proximal hiervon.

Die Werte zur Querschnittsfläche des N. medianus (cross sectional area, CSA) und das Lebensalter der Patienten wurden post hoc in jeweils zwei Gruppen unterteilt, nämlich ≥ 12 mm² und < 12 mm² sowie ≥ 65 Jahre und < 65 Jahre. Diese Kategorisierung wurde vorgenommen, da Vögelin et al. diese Kategorisierung bereits an einem retrospektiven Kollektiv vorgenommen hatten, und Vergleichbarkeit erreicht werden sollte (Vögelin et al. 2010).

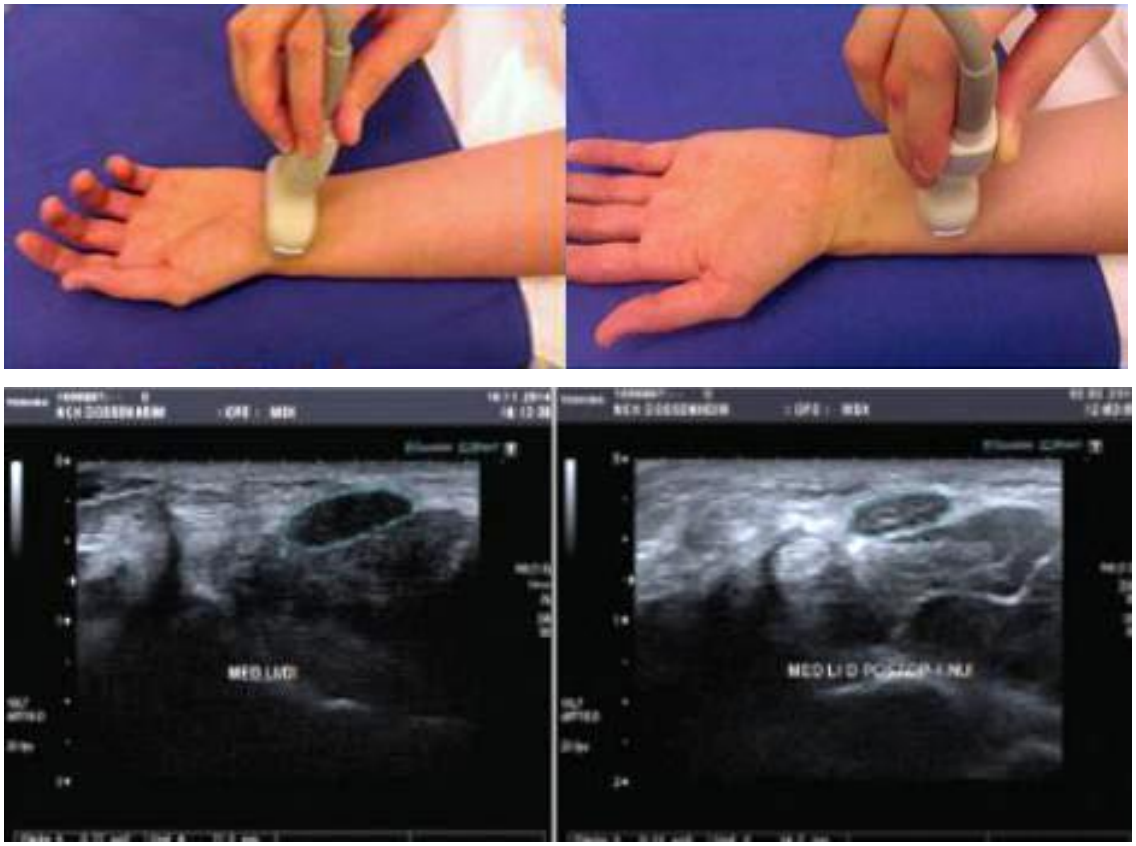

Abbildung 6: Die Erfassung der Fläche des N. medianus erfolgte in zwei Ebenen

4. ERGEBNISSE

4.1. Demographische Daten (Gesamtpatientenanzahl)

In der Zeit vom Oktober bis Dezember 2014 wurden mehr als 100 Patienten aufgenommen. Die nach 3 und 6 Monaten post operationem geplanten Nachuntersuchungen zur klinischen Beurteilung, Neurographie, Neurosonographie konnten aufgrund mangelnder Compliance einzelner Patienten nicht eingehalten werden, was die Patientenzahl reduzierte.

Insgesamt 81 Patienten wurden prospektiv eingeschlossen. Von 81 Eingeschlossenen konnten 5 nicht mehr an der 6-Monats-Nachuntersuchung teilnehmen und wurden für diese Auswertung ausgeschlossen.

Die Gruppe setzte sich zusammen aus 45 Frauen (59,21 %) und 31 Männern (40,79%).

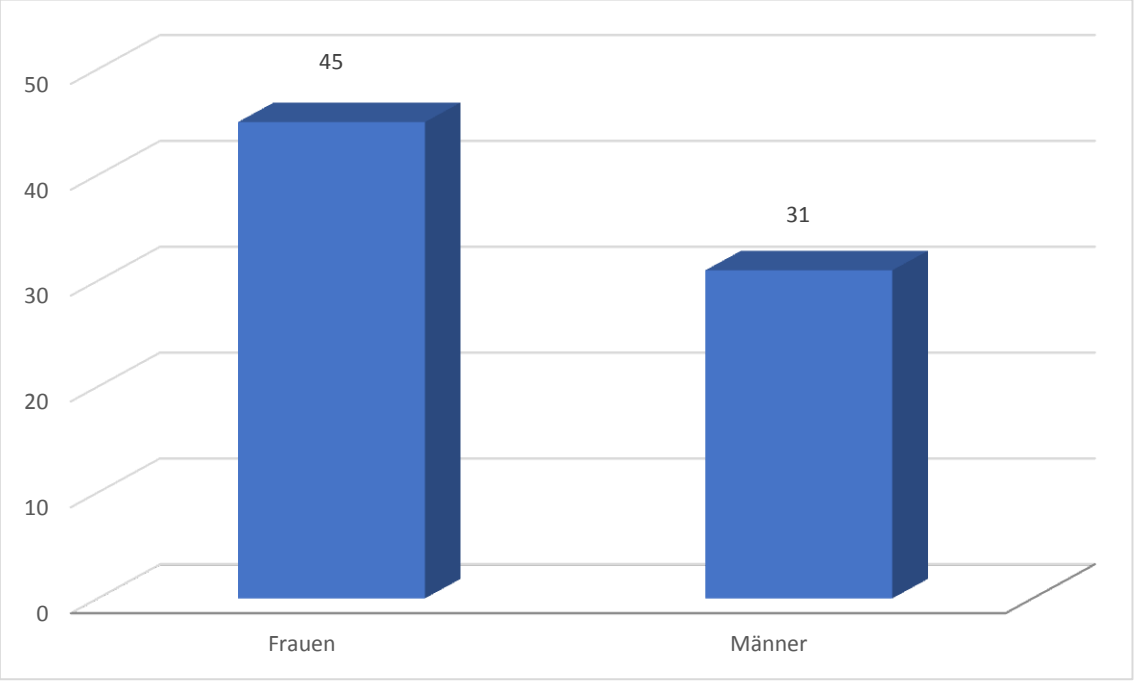

Diagramm 1: Gesamtpatientenanzahl

Diagramm 2 gibt eine Übersicht über die Altersverteilung, wobei eine Einteilung in 8 Altersgruppen vorgenommen wurde. Die häufigste betroffene Altersgruppe ist die der Patienten vom 50. bis 59. Lebensjahr, die jüngste Patientin der Studie war 12 Jahre alt, der älteste Patient war 83 Jahre alt. Das durchschnittliche Erkrankungsalter lag bei 56,9 Jahren.

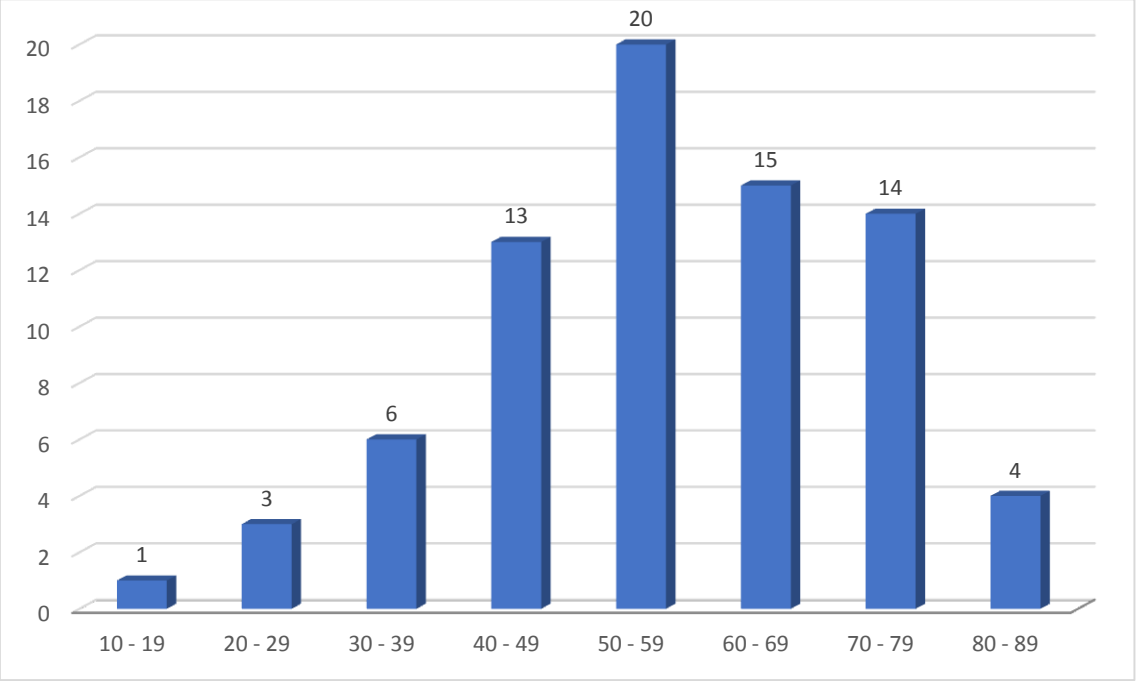

Diagramm 2: Altersgruppen

Tabelle 4: Zusammenfassung der grundlegenden demographischen und präoperativen Variablen in der Population von Patienten mit KTS	
Gesamtzahl der Patienten	76 (81 eingeschlossen); 5 nach 6 Monaten ausgefallen (100%)
Durchschnittsalter in Jahren ± SD	56,9 ± 15,7
Männer/Frauen-Verhältnis	1:1,3
Dauer der Symptome	
≤ 1 a	27 (35,1%)
> 1 a	48 (62,4%)
Parästhesien	72 (93,6%)
Taubheit	29 (37,7%)
Schwäche	2 (2,6%)
Atrophie	2 (2,6%)
Typische Brachialgia nocturna	74 (96,2%)
Tendovaginitis stenosans	12 (15,6%)
Hämodialyse	0
Diabetes	8 (10,4%)
Anzahl elektrodiagnostisches Follow-up	67 (88,2%)
Anzahl sonographisches Follow-up	76 (100%)
Offene Chirurgie	64 (84.0%)
Endoskopische Chirurgie	12 (16.0%)

4.2. Präoperative klinische Parameter

Die präoperativen klinischen Ergebnisse sind in Tabelle 4 zusammengefasst.
Mit einer Ausnahme klagten alle Patienten über eine Brachialgia nocturna (74, 96,2%). Bezüglich neurologischer Symptome wiesen 72 Patienten Parästhesien (93,6%) und 29 Patienten (37,7%) eine dauerhafte Taubheit auf. Bei 2 Patienten (2,6%) war eine hochgradige Thenaratrophie nachweisbar.

Die häufigste Begleiterkrankungen war eine Tendovaginosis stenosans (schnellender Finger) bei 12 Patienten (15,6%), gefolgt von einem Diabetes mellitus bei 8 Patienten (10,4%).

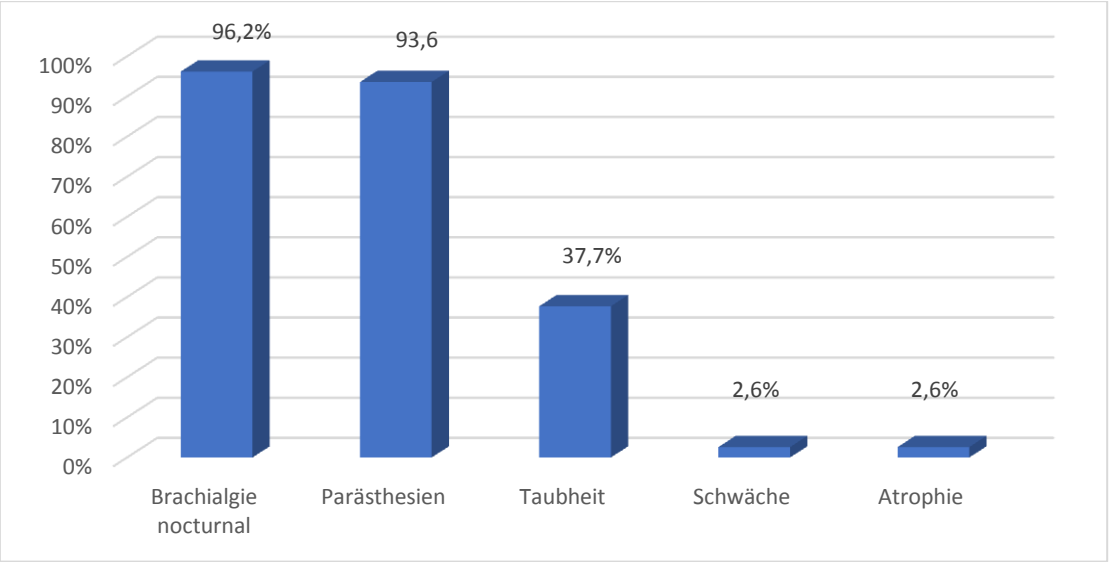

Diagramm 3: Überblick über die präoperativen Symptome und Befunde

4.3. Postoperative klinische Ergebnisse

4.3.1. Symptomverlauf nach 3 Monaten

Es konnte bei allen 81 Patienten eine Beschwerdebesserung schon im frühen postoperativen Verlauf nach 3 Monaten erzielt werden (→ Tabelle 5 und Diagramm 4). Bei der präoperativen Voruntersuchung fanden sich Parästhesien bei 72 Patienten (93,6%). Bei 67 Patienten (82,7%) traten in der 3 Monats-Nachuntersuchung keine Parästhesien mehr auf. 7 Patienten (8,6%) gaben eine teilweise Besserung dieser Beschwerden an (→ Tabelle 5). Bei insgesamt 29 Patienten (37,7 %), die präoperativ über Taubheit klagten, gaben zum Zeitpunkt der Nachuntersuchung 24 (29,6%) eine vollständige und 6 Patienten (7,4%) eine teilweise Rückbildung der Taubheit an.

Über Schwäche sowie Atrophie der Hand klagten präoperativ 2 Patienten (2,6%). Bei der postoperativen Auswertung waren bei den befragten Patienten diese Beschwerden ebenso gebessert. Im dritten postoperativen Monat berichteten noch 70 Patienten (86,4%) der 81 operierten über eine Narbenempfindlichkeit ohne einen Hinweis auf einer Entzündung der Wunde (→ Tabelle 5).

4.3.2. Symptomverlauf nach 6 Monaten

Für die Verlaufskontrolle nach 6 Monaten konnten noch 76 Patienten nachuntersucht werden.

67 der untersuchten Patienten (89,7%) gaben eine Rückbildung der Parästhesien an. Bei einem Patienten (3%) trat nur eine teilweise Besserung dieser Beschwerden ein (→ Tabelle 6 und Diagramm 5).

Von 29 Patienten (37,7%), die präoperativ über eine dauerhafte Taubheit klagten, beschrieben 21 (30,0%) eine vollständige und 3 (2,0%) eine teilweise Rückbildung dieser Beschwerden. Über Schwäche sowie Atrophie der Hand klagten präoperativ 2 Patienten (2,6%). Bei der Nachuntersuchung nach 6 Monaten ließen sich bei beiden Patienten eine weitgehende Rückbildung der Symptomatik dokumentieren. Im sechsten postoperativen Monat klagten nur noch 7 Patienten (9,4%) der 75 Untersuchten über eine leichte Narbenempfindlichkeit ohne Hinweise auf eine Entzündung der Wunde (→ Tabelle 6).

Tabelle 5: Zusammenfassung der klinischen Ergebnisse nach 3 Monaten bei Patienten mit KTS	
Die Ergebnisse nach 3 Monaten postoperativ	**Anzahl der Patienten (%)**
Klinische Besserung	81 (100%)
Keine Verbesserung	0 (0%)
Postoperativer Narbenschmerz	
Ja	70 (86,4%)
Nein	11 (13,6%)
Parästhesien	
Vollständige Rückbildung	67 (82,7%)
Teilweise Rückbildung	7 (8,6%)
Persistent	0 (0%)
Keine Parästhesien präoperativ	7 (8,6%)
Taubheit	
Vollständige Rückbildung	24 (29,6%)
Teilweise Rückbildung	6 (7,4%)
Persistent	0 (0%)
Keine Taubheit präoperativ	51 (63,0%)
Schwäche	
Weitgehende Rückbildung	2 (2,5%)
Teilweise Rückbildung	0 (0%)
Persistent	0 (0%)
Keine Schwäche präoperativ	79 (97,5%)

Tabelle 6: Zusammenfassung der klinischen Ergebnisse nach 6 Monaten bei Patienten mit KTS	
Die Ergebnisse nach 6 Monaten postoperativ	**Anzahl der Patienten (%)**
Klinische Besserung	75 (100%)
Keine Verbesserung	0 (0%)
Postoperative Narbenschmerzen	
Ja	7 (9,4%)
Nein	68 (90,6%)
Parästhesien	
Vollständige Auflösung (s.o.)	67 (89,7%)
Teilweise Auflösung	1 (3,0%)
Persistent	0 (0%)
Keine Parästhesien präoperativ	7 (9.4%)
Taubheit	
Vollständige Auflösung	21 (30,0%)
Teilweise Auflösung	3 (2,0%)
Persistent	0 (0%)
Keine Taubheit präoperativ	51 (68,0%)
Schwäche	
Vollständige Auflösung	2 (2,6%)
Teilweise Auflösung	0 (0%)
Persistent	0 (0%)
Keine Schwäche präoperativ	79 (97,5%)

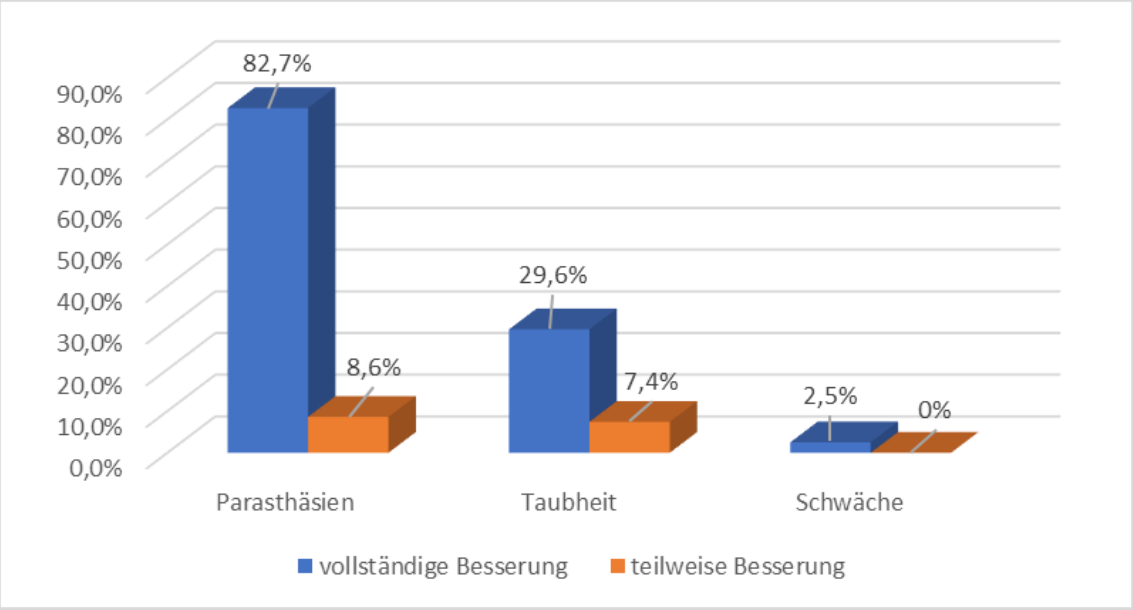

Diagramm 4: Klinische Ergebnisse 3 Monate nach KTS-Operation

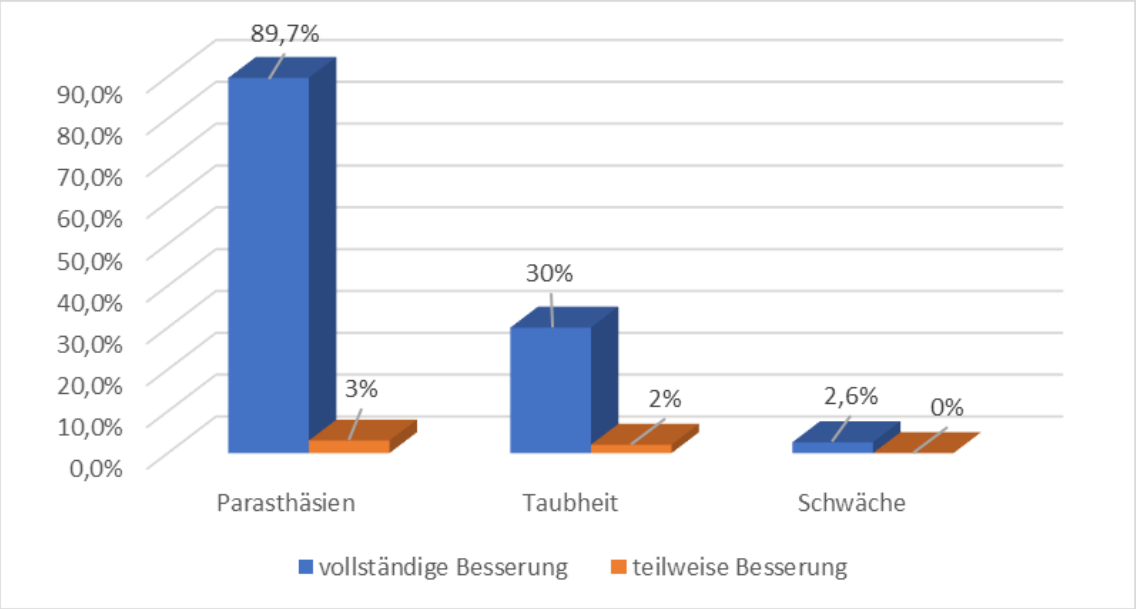

Diagramm 5: Klinische Ergebnisse 6 Monate nach KTS-Operation

4.3.3 Komplikationen

Bei keinem der operierten 81 Patienten traten postoperativ Wundheilungsstörungen oder Infektionen auf. Postoperativ wurden keine zusätzlichen Zeichen einer Läsion des N. medianus im Vergleich zu den präoperativen Befunden beobachtet.
Ein Revisionseingriff musste bei keinem der Patienten durchgeführt werden.

4.4. Ergebnisse der elektrophysiologischen Untersuchung des N. medianus

4.4.1. Ergebnisse präoperativ

Patienten mit motorischen Defiziten wiesen eine statistisch signifikant längere präoperative distale motorische Latenz auf (10,5 ± 2,8 ms gegenüber 6,5 ± 2,3 ms; $p = 0,021$ nach multivariater Datenanalyse).

4.4.2. Ergebnisse nach 3 Monaten

Bei 98% der Patienten stellte sich bereits zum Zeitpunkt der 3-monatigen Kontrolluntersuchung die distale motorische Latenz (DML) gebessert dar. Wir beobachteten 3 Monate nach der chirurgischen Dekompression eine statistisch signifikante Abnahme der DML von 6,6 ± 2,4 ms) auf 4,8 ± 1,0 ms) ($p < 0,001$; t-Test) (→ Tabelle 7 und Diagramm 6).

4.4.3. Verlauf nach 6 Monaten

Die distale motorische Latenz (DML) hatte sich 6 Monate postoperativ noch einmal etwas gebessert. Die durchschnittliche DML verringerte sich von 6,6 ± 2,4 ms auf 4,4 ± 1,0 ms ($p < 0,001$; t-Test). Es bestand eine statistisch signifikante Korrelation zwischen der Abnahme der Nervenquerschnittsfläche und der Abnahme der distalen motorischen Latenz (Pearson-Korrelationskoeffizient: 0,346; $p = 0,0004$) (→ Tabelle 8 und Diagramm 6).

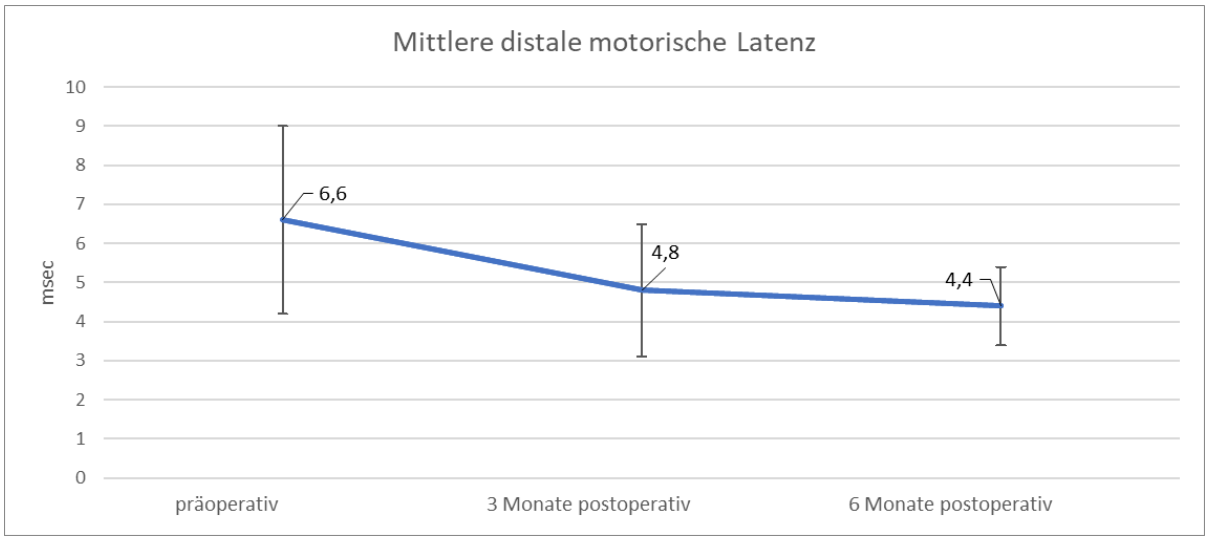

Diagramm 6: Darstellung des zeitlichen Verlaufs der distalen motorischen Latenz über 6 Monate

4.5. Ergebnisse der Ultraschalluntersuchung

4.5.1. Ergebnisse nach 3 Monaten

In diese Analyse wurden 81 Patienten einbezogen. Alle befanden sich zum Zeitpunkt der 3-monatigen Nachuntersuchung klinisch in einem besseren Zustand, während eine Abnahme des CSA-Werts bei nur 80% der Patienten auftrat. Der mittlere CSA-Wert verringerte sich von 14,7 ± 4,4 mm² auf 12,4 ± 3,4 mm² (Mittelwert ± Standardabweichung, $p < 0{,}0001$) (→ Tabelle 7).

Wenn ein Patient vor der Operation einen CSA-Wert von ≥ 12 mm² hatte, bestand eine signifikant stärkere prozentuale Abnahme seines präoperativen CSA-Werts ($p < 0{,}001$) (→ Tabelle 9).

4.5.2. Verlauf nach 6 Monaten

Die Zahl der Patienten, die eine Reduktion der Querschnittsfläche des N. medianus aufwiesen, erhöhte sich von 80% nach 3 Monaten auf 95% nach 6 Monaten (→ Tabelle 9). Somit liegt die Wahrscheinlichkeit einer CSA-Verringerung des Nervs im Falle eines komplikationslosen Verlaufs bei 95%. Bei 65% der Patienten verringerte sich die CSA auf kleiner 10 mm². Somit lag die Wahrscheinlichkeit eines Rückgangs zu „normalen“ Werten in diesem Patientenkollektiv bei 65%. Insgesamt beobachteten wir

6 Monate nach der chirurgischen Dekompression eine weitere statistisch signifikante Abnahme der mittleren Nervenquerschnittsfläche (cross setional area CSA) des N. medianus im Vergleich zum jeweiligen präoperativen Wert um 35% ± 19% ($p < 0{,}001$; t-Test) (→ Diagramm 7 und 8). Die durchschnittliche CSA verringerte sich von 14,3 ± 4,4 mm² auf 9,6 ± 2,3 mm² ($p < 0{,}001$; t-Test) (→ Tabelle 8).

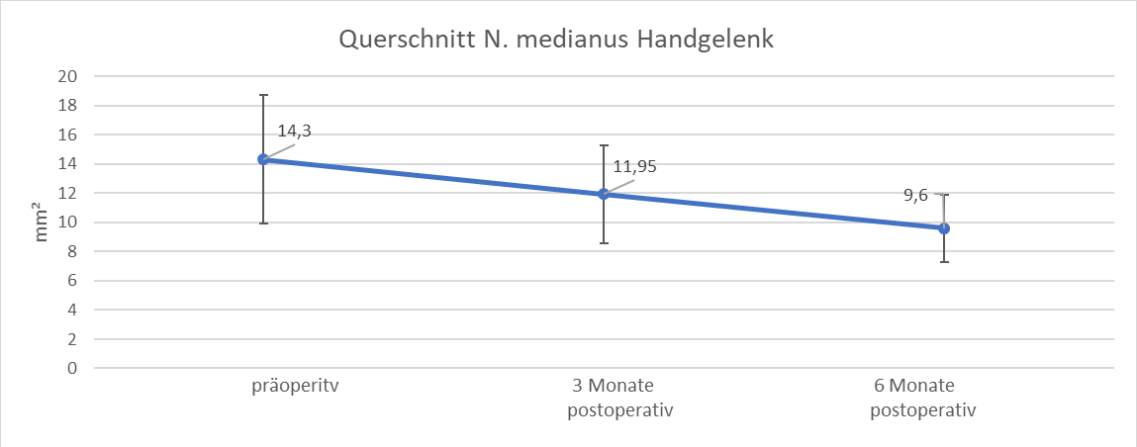

Diagramm 7: Darstellung des zeitlichen Verlaufs der mittleren Querschnittsfläche am Handgelenk in Höhe der Rascetta über 6 Monate

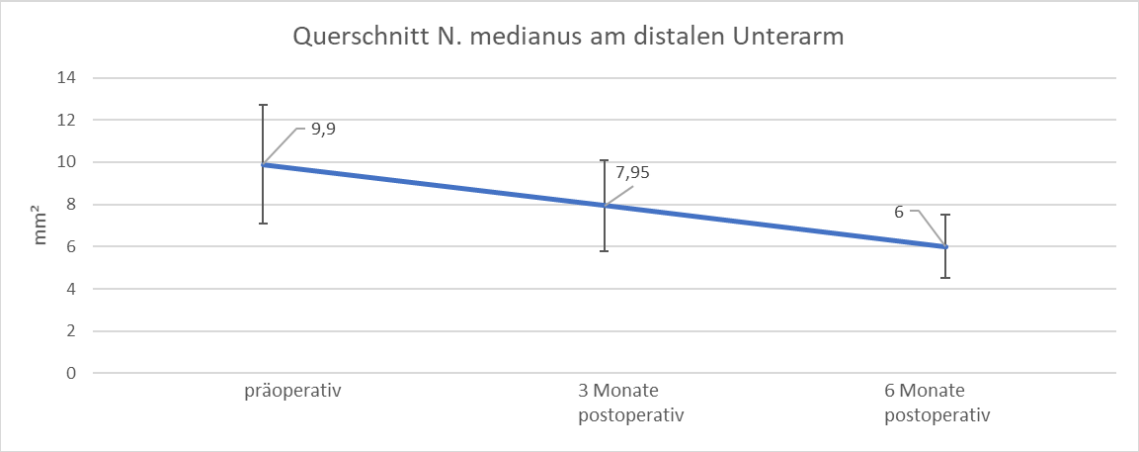

Diagramm 8: Darstellung des zeitlichen Verlaufs der mittleren Querschnittsfläche am distalen Unteram über 6 Monate

Patienten, deren CSA nach 6 Monaten unter 10 mm² gefallen waren, hatten einen statistisch geringeren präoperativen CSA-Wert (12,9 vs. 16,7 mm²; $p < 0,001$; ANOVA).

Die vorgelegten statistischen Auswertungen bestätigten, je geringer der präoperative CSA-Wert war, umso wahrscheinlicher ist, postoperativ geringere CSA-Werte von 10 mm² zu erreichen.

Tabelle 7: Wichtigste Ergebnisse der Sono- und Neurographie des N. medianus nach 3 Monaten bei 81 Patienten mit KTS

3 Monate			
Parameter	**Präoperativ**	**Postoperativ**	**p-Wert†**
Die mittlere CSA von N. medianus am Handgelenk, in mm² n=81	14,7 ± 4,4	12,4 ± 3,4	< 0,0001
Die mittlere CSA von N. medianus am Unterarm, in mm² n=81	9,9 ± 2,8	8,0 ± 1,6	< 0,0001
Mittlere DML in ms, n=70	6,6 ± 2,4	4,8 ± 1,0	< 0,0001
* Die Werte sind angeführt als mittlerer ± SD. Alle Parameter zeigen postoperativ eine signifikante Verbesserung. Nur 80% der Patienten zeigen eine Verbesserung ihrer CSA.			
† Für die statistische Analyse wurde ein gekoppelter t-Test genutzt.			

Tabelle 8: Wichtigste Ergebnisse der Sono- und Neurographie des N. medianus nach 6 Monaten bei 75 Patienten mit KTS			
6 Monate			
Parameter	**Präoperativ**	**Postoperativ**	**p-Wert†**
Die mittlere CSA von N. medianus am Handgelenk, in mm² n=75	14,3 ± 4,4	9,6 ± 2,3	< 0,0001
Die mittlere CSA von N. medianus am Unterarm, in mm² n=75	9,9 ± 2,8	6,0 ± 1,5	< 0,0001
Mittlere DML in ms n=70	6,6 ± 2,4	4,4 ± 1,0	< 0,0001
* Die Werte sind angeführt als mittlerer ± SD. Alle Parameter zeigen postoperativ eine signifikante Verbesserung. Nur 80% der Patienten zeigen eine Verbesserung ihrer CSA.			
† Für die statistische Analyse wurde ein gekoppelter t-Test genutzt.			

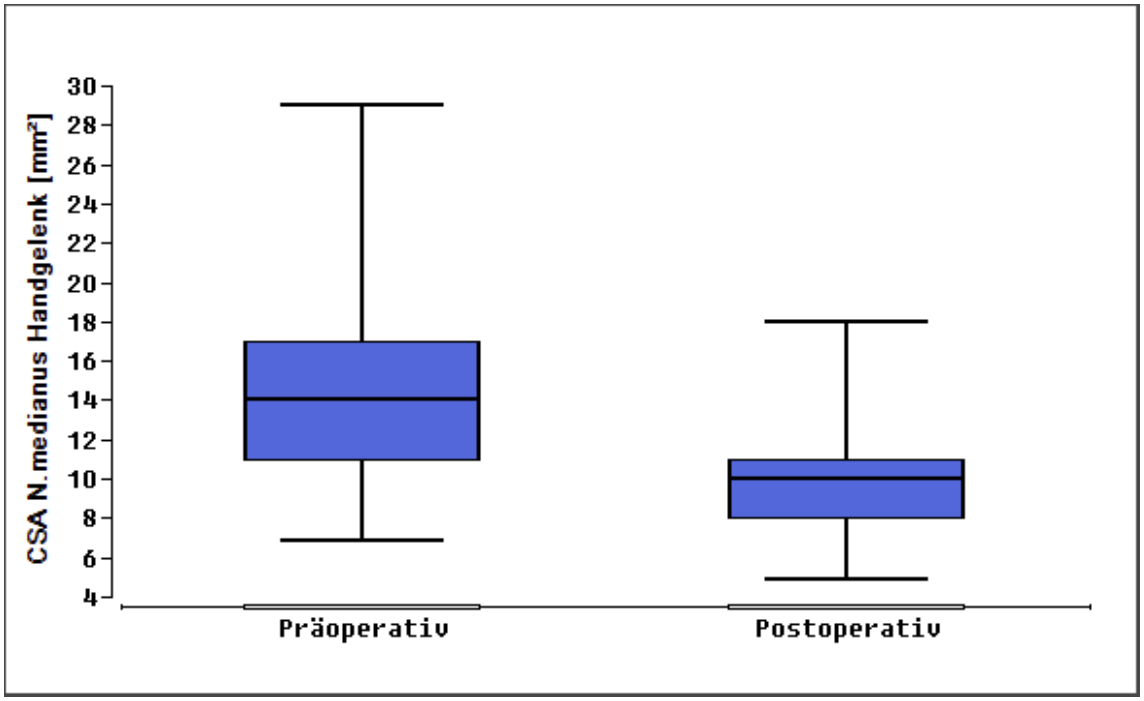

Diagramm 9: Querschnittsfläche des N. medianus im Bereich des Handgelenks, prä-/postoperativ

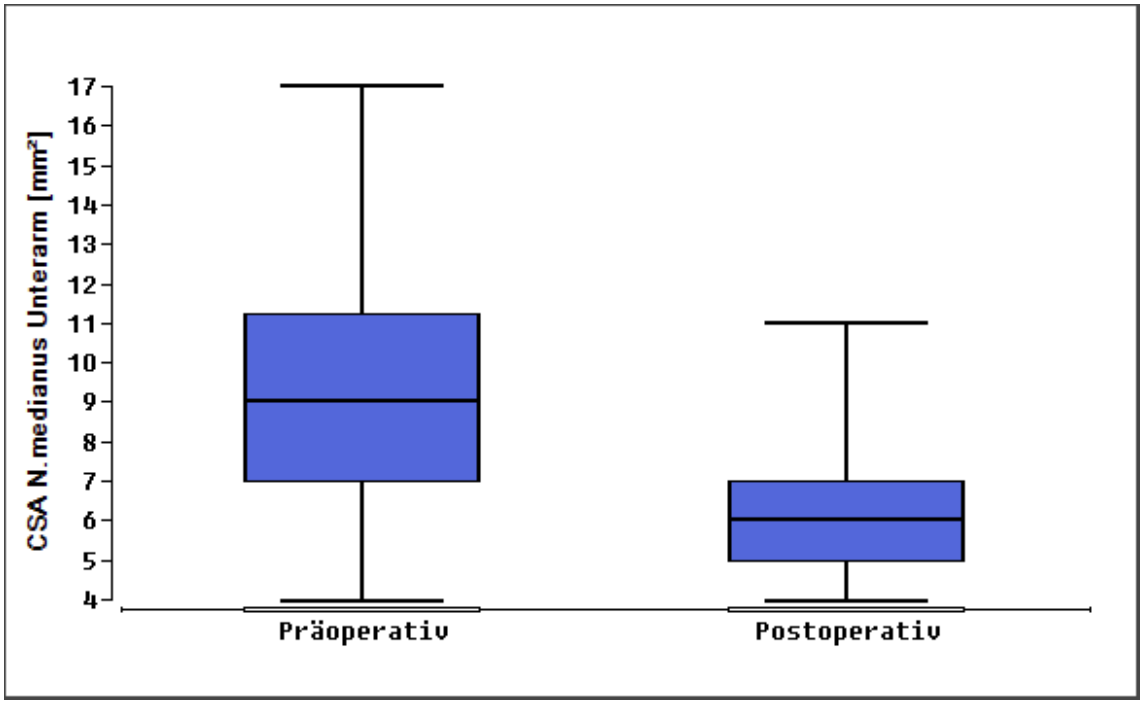

Diagramme 10: Querschnittsfläche des N. medianus im Bereich des distalen Unterarms, prä-/postoperativ

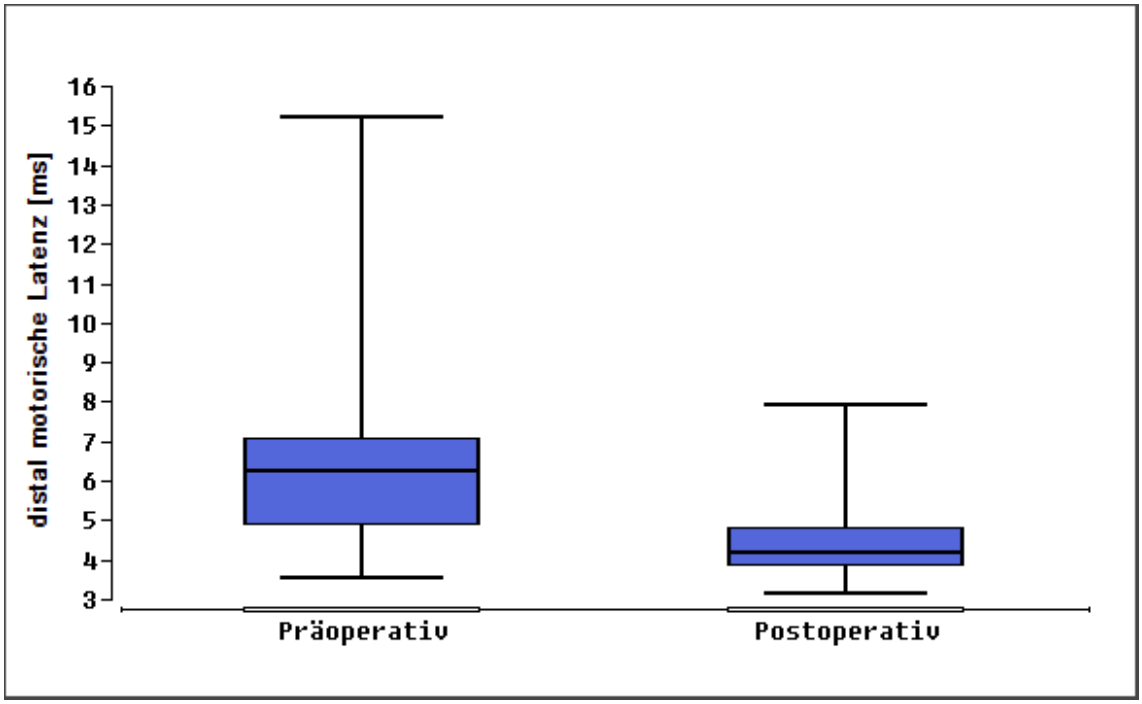

Diagramme 11: Distal-motorische Latenz, prä-/postoperativ

4.6 Subgruppen-Analyse

Patienten mit einem präoperativen CSA-Wert von ≥ 12 mm² hatten eine signifikant größere prozentuale Reduktion ihres postoperativen CSA-Werts (p = 0,05; ANOVA): (→ Tabelle 9).

Patienten mit persistierenden Symptomen zum Zeitpunkt der 6-monatigen Kontrolluntersuchung und jene, deren Symptome vollständig rückläufig waren, unterschieden sich hinsichtlich ihres endgültigen CSA-Werts nicht (9,8 mm² vs. 8,7 mm²; p = 0,241; ANOVA). Bei allen anderen untersuchten Parametern ließen sich in der explorativen Analyse (d.h. Alter, Diabeteserkrankung) keine signifikante Korrelation zwischen den Parametern feststellen. Es ließen sich ebenfalls keine signifikanten Unterschiede hinsichtlich sämtlicher prä- oder postoperativer Parameter bei Patienten, die einem offenen oder endoskopischen chirurgischen Eingriff unterzogen wurden, finden.

Tabelle 9: Statistisch signifikante Ergebnisse der Subgruppen-Analysen bei Patienten mit KTS

Mittlere CSA	**Reduktion, in % des präoperativen Wertes**	**p-Wert†**
Alter		
≥ 65 a	44,2% ± 10%	p = 0,3
< 65 a	38,1% ± 22%	
Präoperativer CSA		
≥ 12 mm^2	52,2% ± 5%	p = 0,05
< 12 mm^2	37,5% ± 21%	

† Multivariate ANOVA

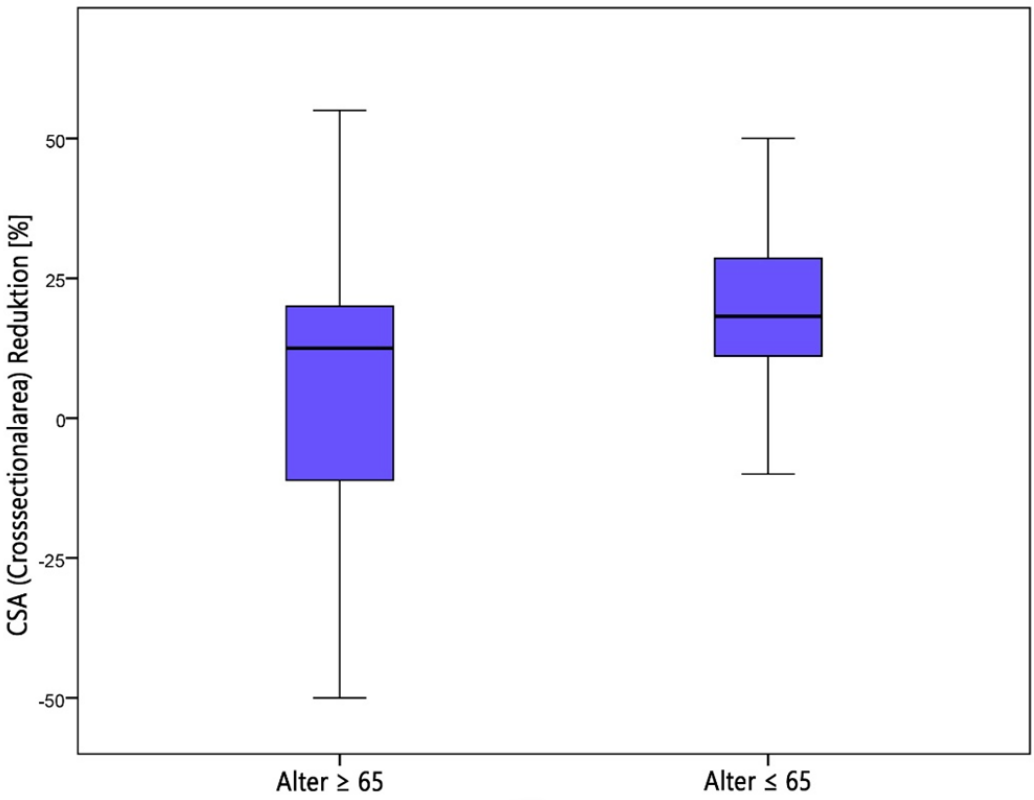

Diagramm 12: Querschnittsflächen Reduktion in % bei Altersgruppe > 65 und < 65

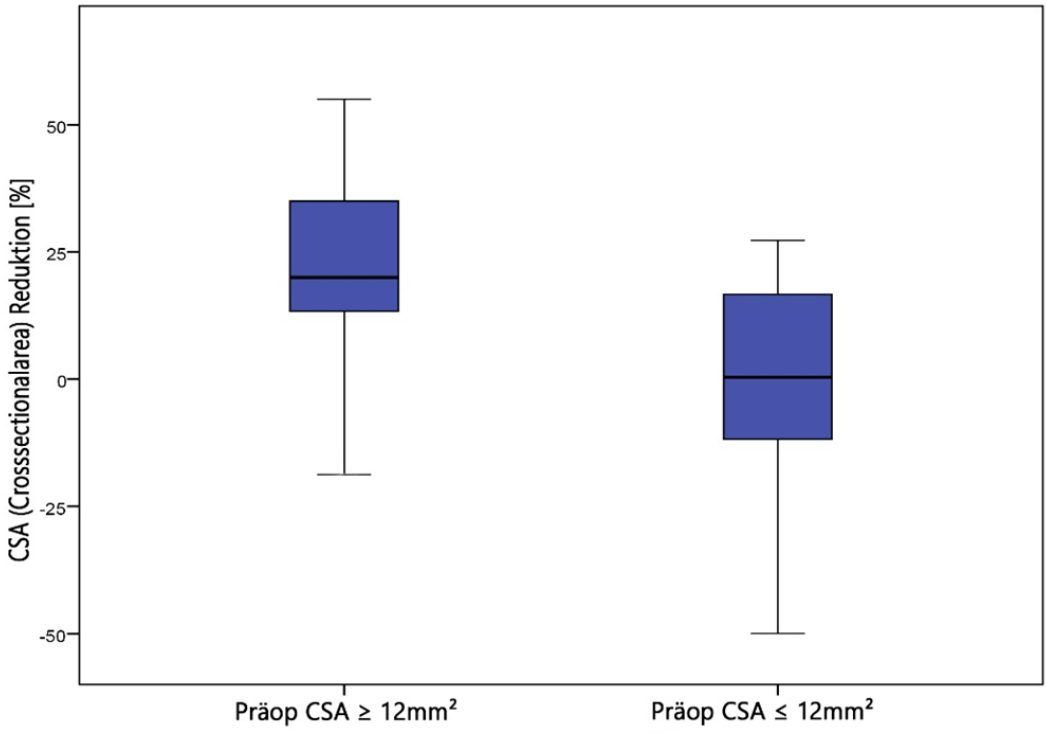

Diagramm 13: Querschnittsflächen Reduktion in % bei präoperativ > 12mm² und < 12mm²

4.7. Eigene Beobachtungen

Abgesehen von der beschriebenen Schwellung bzw. Querschnittsvergrößerung des N. medianus am Handgelenk präoperativ, ließen sich regelmäßig bei den Patienten eine Abflachung des Nervens weiter distal und insbesondere eine Abnahme oder gar einen Verlust der faszikulären Struktur (Textur) in Höhe des Handgelenks sehen. Der zuletzt genannte Parameter erscheint allerdings weniger zuverlässig, da eine Quantifizierung schwierig ist.

5. DISKUSSION

5.1. Zusammenfassung der Hauptergebnisse

5.1.1. Zusammenfassung der klinischen Ergebnisse

Bei allen 81 Patienten konnte bereits im frühen und späten postoperativen Verlauf nach 3 und 6 Monaten eine Verbesserung der Symptome erreicht werden.

In der präoperativen Untersuchung wurden bei 72 Patienten (93,6%) eine Parästhesie festgestellt. Nach 3 Monaten wurden bei 67 Patienten (82,7%) eine komplette Rückbildung dokumentiert und bei 7 Patienten (8,6%) eine teilweise Besserung dieser Beschwerden. In der Nachuntersuchung nach 6 Monaten wurden bei weiteren 67 (89,7%) der untersuchten Patienten von einer Rückbildung der Parästhesie berichtet und bei noch einem Patienten (3%) bestand weiterhin diese Symptome mit teilweiser Besserung. Von insgesamt 29 Patienten (37,7%), die präoperativ über Taubheit klagten, berichteten 24 Patienten (29,6%) zum Zeitpunkt der Nachuntersuchung nach 3 Monaten über eine vollständige Rückbildung der Taubheit und 6 Patienten (7,4%) eine teilweise Rückbildung. Nach 6 Monaten wurden bei weiteren 21 Patienten (30,0%) eine vollständige Rückbildung und bei 3 (2,0%) eine teilweise Rückbildung der Beschwerden beobachtet.

Über Schwäche und Atrophie der Hand klagten präoperativ 2 Patienten (2,6%). In der postoperativen Auswertung nach 3 und 6 Monaten wurden diese Beschwerden auch bei den befragten Patienten vollständig gebessert.

Im dritten postoperativen Monat klagten 70 Patienten (86,4%) von 81 Patienten über eine Narbenempfindlichkeit ohne Hinweis auf eine Wundinfektion. Im sechsten postoperativen Monat hatten nur 7 Patienten (9,4%) der 75 Probanden eine leichte Narbensensitivität weiterhin ohne Anzeichen einer Entzündung der Wunde.

5.1.2. Zusammenfassung der neurophysiologischen Ergebnisse des N. medianus

Patienten mit motorischen Defiziten hatten eine statistisch signifikant längere präoperative distale distale motorische Latenz (10,5 ± 2,8 ms vs. 6,5 ± 2,3 ms).
Bei 98% der Patienten war die DML bereits zum Zeitpunkt der 3-monatigen Nachuntersuchung verbessert. Wir beobachteten eine statistisch signifikante Abnahme der distalen Motorlatenz (DML) von 6,6 ± 2,4 ms auf 4,8 ± 1,0 ms 3 Monate nach der operativen Dekompression.

Sechs Monate postoperativ hatte sich die distale Motorlatenz (DML) noch etwas verbessert. Die mittlere distale Motorlatenz (DML) reduzierte sich von 6,6 ± 2,4 ms auf 4,4 ± 1,0 ms.

Es gab eine statistisch signifikante Korrelation zwischen der Abnahme der Nervenquerschnittsfläche und der Abnahme der distalen motorischen Latenz.

5.1.3 Zusammenfassung der Ultraschalluntersuchung

Zum Zeitpunkt der 3-monatigen Nachbeobachtung zeigte sich ein Rückgang der CSA bei 80% der Patienten.

Der mittlere CSA-Wert reduzierte sich nach 3 Monaten von 14,7 ± 4,4 mm² auf 12,4 ± 3,4 mm².

Wenn ein Patient vor der Operation einen CSA-Score von ≥ 12 mm² hatte, gab es einen signifikant stärkeren prozentualen Rückgang seines präoperativen CSA-Scores.

Die Zahl der Patienten, die eine Verringerung der Querschnittsfläche des N. medianus hatten, stieg von 80% nach 3 Monaten auf 95% nach 6 Monaten. So liegt die Wahrscheinlichkeit einer CSA-Reduktion des Nervs bei einem unkomplizierten Verlauf bei 95%.

Bei 65% der Patienten reduzierte sich die CSA auf weniger als 10 mm². So betrug die Wahrscheinlichkeit eines Rückgangs auf „normale“ Werte in dieser Patientenpopulation 65 %.

Insgesamt ließen sich 6 Monate nach der chirurgischen Dekompression eine weitere statistisch signifikante Abnahme der mittleren Nervenquerschnittsfläche (CSA) des

N. medianus im Vergleich zum jeweiligen präoperativen Wert um 35% ± 19% beobachten.

Nach 6 Monaten reduzierte sich der durchschnittliche CSA von 14,3 ± 4,4 mm² auf 9,6 ± 2,3 mm². Patienten, deren CSA nach 6 Monaten unter 10 mm² gefallen waren, hatten eine statistisch niedrigere präoperative CSA (12,9 vs. 16,7 mm²). Die vorgelegten statistischen Bewertungen bestätigten: Je niedriger die präoperativen CSA-Werte sind, desto wahrscheinlicher ist es, postoperativ niedrigere CSA-Werte von 10 mm² zu erreichen.

5.2. Diskussion der Methoden

5.2.1 Anforderungen an Ultraschall

Zur Beantwortung sämtlicher Fragestellungen zur Nervensonographie ist eine hochwertige apparative Ausstattung erforderlich. Voraussetzung für die Durchführung der Untersuchung und Auflösung der anatomischen Gegebenheiten sowie eine sichere Diagnostik ist in erster Linie das Vorhandensein einer hochfrequenten linearen Ultraschallsonde mit breiten Frequenzspektrum und einer Sendefrequenz von mindestens 10 MHz obligat.

5.2.2. Darstellung und Messung des N. medianus im Ultraschall

Die Darstellung des N. medianus erfolgte im Transversalschnitt mittels eines linearen Schallkopfs mit einer Sendefrequenz von 10–12 Hz.

Die Untersuchung wurde beim sitzenden Patienten mit gebeugtem Arm und nach außen gerichteter Hand durchgeführt. Der Schallkopf wurde quer über die proximale Handgelenkfalte positioniert, wobei die Orientierungsmarkierung auf die rechte Seite des Patienten zeigte.

Zusätzlich zur Einzeluntersuchung des N. medianus war es wichtig, die umgebenden anatomischen Strukturen zuverlässig zu erkennen.

Die Beziehung zu verschiedenen anatomischen Leitstrukturen, wie Muskelkompartimente, Gefäße, Faszien, Gelenke sowie Knochenoberfläche kann für das Verständnis der Lokalisation und für eine sichere Identifizierung von Nerven sowie

für die nachfolgende korrekte Interpretation hilfreich sein. Den hinteren Rand des Handgelenks bildet die helle hyperechogene Oberfläche des Os lunatum. Das Ligamentum carpi transversum überspannt die Strukturen des Handgelenks und wird als bandartige Struktur sichtbar. Die oberflächlichen und tiefen Sehnen des Handgelenks sind als hellgraue ovale Strukturen sichtbar, die auf einer starken Anisotropie beruht.

Die A. ulnaris und N. ulnaris sind in der Guyon Loge oberflächlich des Handgelenks sichtbar. Der N. medianus ist ulnar der Sehne des M. flexur carpi radialis in einer Linie mit den Karpalknochen unmittelbar unter der Faschia antebrachii als eine dunkle hypoechogene elliptische, wabenförmige Faszikelstruktur erkennbar. Der Nerv unterscheidet sich von den Sehnen dadurch, dass er weniger anisotrop ist, und bei der Bewegung des Schallkopfes an seinem Ort bleibt und sollte bei dem gleichen Durchmesser bleiben. Der Schallkopf wurde über dem Nerv um 90° im Uhrzeigersinn gedreht, sodass der N. medianus, der auf den ähnlich aussehenden Beugesehnen als faszikuläre Struktur sichtbar wurde. Der Patient wurde aufgefordert den dritten und vierten Finger zu beugen, um eine Bewegung der Sehnen zu ermöglichen, sodass der N. medianus von den umgebenden anatomischen Strukturen unterschieden werden konnte. Distal zum eingeklemmten Bereich wurde der N. medianus bei Schwellung auf Ödem jeglicher Art wie Hypoechogenität untersucht. Die Messung der Querschnittsfläche erfolgte direkt durch Umfahren des echoreichen Rings.

5.2.3. Neurosonographie vs. Neurophysiologie

Eine hochauflösende Ultraschalluntersuchung kann im Gegensatz zur Neurographie direkte Hinweise auf morphologische Veränderungen und Anomalien des Mediannervs beim KTS und deren Lokalisation liefern und damit die Diagnose genauer spezifizieren und zur adäquaten Therapieentscheidung beitragen (Bäumer et al. 2014), während die Elektroneuromyographie eine funktionelle Beurteilung (axonal/demyelinisierend) liefert (Schmid et al. 2018) und als ergänzende Methode zur Elektrophysiologie die diagnostische Genauigkeit erhöht (Böhm et al. 2013).

Mit der hochauflösenden Ultraschalltechnik kann die gesamte Länge des Nervs visualisiert und operationsrelevante anatomische Varianten identifiziert werden. Darüber hinaus können Perfusionsänderungen, dynamisches Gleiten des Nervs beim Öffnen und Schließen der Faust, Raumforderungen wie Ganglien, anatomische

Varianten des Mediannervs oder abweichende Muskeln in Bezug auf die umgebenden Beugesehnen beobachtet werden (Schmid et al. 2018).

Bei anhaltenden oder wiederkehrenden Symptomen können die Ursachen postoperativ mit Hilfe des Ultraschalls differenziert werden, z.B. bei unvollständiger Retinakulumspaltung, Narbenbildung sogar bei Verletzungen von Nerven eine gezielte Re-Operation geplant werden. Die Nervensonographie liefert in dieser Situation wichtige Informationen für die therapeutische Entscheidung.

5.2.4. Aussagekraft Nervensonographie in der vorgelegten Studie

Insgesamt war der Ultraschall der elektrophysiologischen Diagnostik nach 3 Monaten unterlegen, da hier weniger Patienten eine adäquate Reduktion des Parameters zeigten. So wurde elektrophysiologisch bei 98% der Patienten nach 3 Monaten eine Verbesserung beobachtet. Im Gegensatz dazu hatten nur 80% der Patienten eine Reduktion des Nervenquerschnittes nach dieser Zeit. Die morphologische Erholung folgt – verglichen mit der elektrischen Erholung – offenbar mit Verzögerung. Es wurde angenommen, dass der Grund dafür eine sekundäre Atrophie des N. medianus aufgrund der langen Dauer und Schweregrad der Erkrankung war.

Der zeitliche Abstand der postoperativen Untersuchungen scheint eine Rolle zu spielen, was bisher teilweise bezweifelt wurde (Smidt u. Visser 2008). Wir konnten fast eine lineare Beziehung zwischen Abstand zur Operation und Reduktion des Nervenquerschnittes zeigen, und bestätigen damit die Ergebnisse von Abicalaf et al. (2007).

Zwar sind elektrophysiologische Diagnostik und Ultraschall in Bezug auf die Diagnose des KTS gleichwertig (Wong et al. 2002, Ziswiler et al. 2005, Padua et al. 2007), jedoch ließ sich in der vorliegenden Studie beobachten, dass die elektrophysiologische Diagnostik geeigneter scheint, präoperative Defizite abzubilden.

So hatten die Patienten mit motorischen Defiziten eine signifikant verlängerte distale motorische Latenz (DML), aber keinen größeren Querschnitt. Ein Vorteil der sonographischen Diagnostik ist allerdings die Möglichkeit, morphologische Besonderheiten entdecken zu können (Gofeld et al. 2013, Simon et al. 2014, Simon et al. 2015), wenngleich sich bei den hier untersuchten Patienten keine dieser Auffälligkeiten fanden, wissen wir dennoch, dass der prädiktive Wert der Sonographie

hoch positiv ist; damit stützen wir die Untersuchung von Pastare et.al, dass Sonographie als Screening Methode einsetzbar ist (Pastare et al. 2009).

5.2.5. Stellenwert der Nervensonographie in der Literatur

Die Diagnose des KTS erfolgt sonographisch am besten durch den Nervenquerschnitt, da dies der Parameter ist, der am einfachsten zu erheben ist (Peer u. Bodner 2008). Es gibt bisher keine einheitlichen Referenzwerte für die physiologische Fläche der Querschnittsfläche des N. medianus. Die Publikation von Zyluk et al. aus dem Jahr 2014 beschäftigt sich mit den Vorteilen der sonographischen Parameter des N. medianus bei Patienten mit klinisch diagnostiziertem KTS (Zyluk et al. 2014). In dieser Studie wurden Patienten mit klinisch diagnostiziertem KTS mittels Ultraschalls untersucht. Gemessen wurden die Querschnittsfläche (CSA) des N. medianus am Unterarm und am Eingang des Karpaltunnels sowie die Dicke des Nervs am Eingang des Tunnels und am engsten Punkt des Karpaltunnels. Die sonographischen Befunde des N. medianus zeigten folgende Ergebnisse. Der Querschnitt am Tunneleingang betrug durchschnittlich 17,6 (7–36) mm², die Dicke des Nervs am Tunneleingang durchschnittlich 2,7 (1,3–4,5) mm.

In einer weiteren Studie von (Cartwright et.al. 2009) wurde eine ähnliche Untersuchung durchgeführt, dabei wurde die Querschnittsfläche (CSA) des N. medianus bei 50 asymptomatischen Probanden (100 Arme) an 6 Stellen dargestellt und gemessen. Als Grenzwert für die Querschnittsfläche des N. medianus am Übergang in den Karpaltunnel wird von 7,5–9,8 mm² angegeben. Diese Richtwerte könnten als weiterer Parameter zur Quantifizierung eines Engpasssyndroms dienen.

In unserer Studie hingegen haben wir die größte Querschnittsfläche des Nervens jeweils an zwei Positionen gemessen, am Eingang des Karpaltunnels zwischen Os piriformis und Kahnbeintuberkel und am distalen palmaren Unterarm. In Zweifelsfällen wurden mehrere transversale Schnitte durchgeführt bis der höchste CSA-Wert identifiziert werden konnte. Die Bestimmung des höchsten CSA- Werts wurden jeweils zweifach durchgeführt und das arithmetische Mittel der beiden Bestimmung aufgezeichnet.

Neben der präoperativ beschriebenen Schwellung bzw. Querschnittsvergrößerung des N. medianus am Handgelenk, haben wir bei unseren Patienten regelmäßig eine Abflachung des Nervens weiter distal und insbesondere eine Abnahme oder sogar

einen Verlust der faszikulären Textur in Höhe des Handgelenks beobachtet. Letzterer Parameter erscheint jedoch weniger zuverlässig, da eine Quantifizierung schwierig ist. Andererseits war eine zuverlässige sonographische Quantifizierung des Schweregrades der Erkrankung sonographisch eingeschränkt möglich. Auch das Patientenalter und die Dauer der Symptome sowie die anderen erhobenen Parameter korrelierten nicht mit dem Nervenquerschnitt beziehungsweise mit der prozentualen Reduktion nach OP. Ebenso konnte kein Unterschied zwischen offener und endoskopischer Operationstechnik hinsichtlich der sono- und neurographischen Parameter wie auch des klinischen Verlaufs gefunden werden.

In der Literatur gibt es fast keine verlässlichen prospektiven Daten zum natürlichen Verlauf des Nervenquerschnitts nach erfolgreicher Operation (Mondelli et al. 2008).

Es konnten mit dieser Untersuchung auch die Ergebnisse der Schweizer Kollegen bestätigt werden, dass Patienten, die präoperativ einen größeren Nervenquerschnitt aufweisen, eine größere Reduktion erfahren (Vögelin et al. 2010). Je stärker der Nerv durch das KTS geschwollen ist, desto größer sollte die Erholung der Schwellung nach der Operation sein.

Berücksichtigt man die bis dato veröffentlichte Literatur, so kann man nun postulieren, dass sich der Querschnitt des Nervens nach erfolgreicher Operation um etwa 30% verringern sollte (Abicalaf et al. 2007, Mondelli et al. 2008, Smidt u. Visser 2008, Vögelin et al. 2010).

Diese Ergebnisse untermauern die wichtige Rolle, die der Nervenultraschall in der prä- und postoperativen Behandlung des KTS spielen kann.

Es konnten bei dieser Studie allerdings keine Korrelation zwischen klinischem Ergebnis und Reduktion des Nervenquerschnittes gefunden werden, worauf andere Studien bisher hindeuteten (Vögelin et al. 2014).

Die Frage, ob ein Patient, der keine klinische Besserung und einen weiterhin hohen Nervenquerschnitt zeigt, nicht adäquat dekomprimiert wurde, konnten mit dieser Studie nicht beantwortet werden. Dies liegt daran, dass kein Patient beobachtet wurde, bei dem die klinische Symptomatik persistierte. (Die Operation des KTS ist ein dankbarer Eingriff, d.h. bei einem hohen Prozentsatz der Patienten kann Beschwerdefreiheit oder eine deutliche Besserung der Beschwerden erreicht werden, s.u.).

Die hohe Rate von 100% Patienten mit klinischer Verbesserung nach 6 Monaten mag überraschen, jedoch kann die Karpaltunnel-Operation bei korrekter Diagnosestellung (typische klinische Zeichen und eindeutige pathologische elektrophysiologische Diagnostik) zu solch guten Ergebnissen führen.

Trotzdem mag die Rate an klinischer Verbesserung auch mit der relativ kleinen Fallzahl der Studie, Partizipations-Bias (sowie nur freiwillige Teilnahme der Patienten an der Studie, unter Umständen wurden nur Patienten eingeschlossen, die Zeit hatten, die Untersuchungen über sich ergehen zu lassen) und dem kurzen Follow-up in Verbindung stehen. Bei einer größeren Fallzahl wären Patienten mit persistierenden Beschwerden durchaus möglich bzw. wahrscheinlich.

Die Stärken dieser Studie bestehen aus dem prospektiven Design, den nicht selektierten konsekutiven Patienten mit KTS, dem standardisierten Protokoll sowie der für solch eine Untersuchung relativ großen Anzahl an Patienten. Leider haben die guten klinischen Resultate die Untersuchung des klinischen Outcomes in Korrelation zum sonographischen Outcome nicht erlaubt.

5.3. Ausblick

Die Sonographie ist eine kostengünstige und schnelle Methode und wegen der einfachen Handhabung und der universellen Verfügbarkeit für den Nachweis der Pathomorphologie gut geeignet. Aufgrund der Unbedenklichkeit und der fehlenden Invasivität wird eine zweite Untersuchung von den Patienten allgemein gut angenommen.

Die Nervensonographie ist in der Beurteilung der KTS-Diagnose äußerst zuverlässig und wird dem Anspruch gerecht. In der vorliegenden Studie wurde eine gute Effizienz der Ultraschalluntersuchungen erreicht.

Die Erhöhung der Auflösung zugleich die Darstellung mittels Farb-Doppler-Sonographie könnte die Zuverlässigkeit der Diagnose zusätzlich verbessern.
Die Neurosonographie hat in den letzten Jahren an Bedeutung gewonnen und sich neben der Elektrophysiologie als relevante (ergänzende) Studie etabliert.

Tabelle 10: Vergleich der Ergebnisse der vorliegenden Studie mit den verfügbaren Daten in der Literatur

Studie	**Teilnehmer-zahl**	**Follow-up, Monat**	**Mittlere CSA präoperativ in mm²**	**Mittlere CSA postoperativ in mm²**
Vögelin et al. 2010	58	6	12,4 (± 3,3)	10,0 (± 2,7)
Abicalaf et al. 2007	20	3	15,0 (± 2,1)	8,6 (± 1,6)
Smidt u. Visser 2008	79	19	14,0	11,5
Mondelli et al. 2008	68	6	15,5 (± 5,8)	13,6 (± 5,0)
Vorliegende Studie	75	6	14,3 (± 4,9)	9,6 (± 2,3)

6. SCHLUSSFOLGERUNGEN

Diese Studie, die eine Abnahme der Größe des N. medianus nach chirurgischer Dekompression zeigte, legt nahe, dass die präoperative Zunahme des CSA-Werts des N. medianus am Karpaltunnel die Folge einer Kompression ist, und dass die Vergrößerung des Nervens (zum Teil) reversibel ist.

7. ZUSAMMENFASSUNG

Beim Karpaltunnelsyndrom (KTS) handelt es sich um eine chronische Kompression des N. medianus im Karpaltunnel. Dabei wird der Nerv hauptsächlich unter dem Retinaculum flexorum (RF) eingeengt. Die Erkrankung tritt vorwiegend zwischen dem 40. und 83. Lebensjahr auf. Frauen sind wesentlich häufiger betroffen als Männer, ebenso Übergewichtige im Vergleich zu Normalgewichtigen. Die nächtlichen Missempfindungen mit Par- und Dysästhesien sind klassische Symptome des KTS, betrifft vorwiegend die mittleren Finger, später auch Daumen. Die Diagnosestellung des KTS erfolgt in der Regel durch Bestimmung der motorischen Nervenleitgeschwindigkeit (mNLG) und der distalen motorischen Latenz (DML), auch die Nervensonographie hat entsprechend der Elektrophysiologie eine wichtige diagnostische Aussagekraft erlangt. Prinzipiell gibt es die offene Operationstechnik und die endoskopische Karpaldachspaltung. Das Ziel der Therapie ist die komplette offene Spaltung des Retinaculum flexorum (RF), um den N. medianus zu entlasten.

Mit dieser Arbeit soll die morphologischen Veränderungen des Medianusnerven am Karpaltunnel nach chirurgischer Dekompression mittels hochauflösender Neurosonographie im Rahmen einer prospektiven Studie untersucht werden. Zur geplanter Dekompressionsoperation beim KTS wurden zwischen Oktober und Dezember 2014 mehr als 100 Patienten untersucht. Insgesamt wurden 81 Patienten prospektiv eingeschlossen, hiervon konnten 5 nicht mehr an der 6-Monats-Nachuntersuchung teilnehmen und wurden für diese Auswertung ausgeschlossen. Eingeschlossen wurden eine KTS-Anamnese, klinischer Untersuchungsbefund sowie neurographischer Befund. Patienten mit einer Rezidiv-Operation wurden hierbei nicht berücksichtigt. Postoperativ im dritten und sechsten Monat erfolgte neben einer klinischen Untersuchung und Befragung des Patienten jeweils eine elektrophysiologische Untersuchung sowie die hochauflösende Sonographie des N. medianus. Hierbei wurde die elektroneurographische Untersuchung und Nervensonographie des N. medianus an beiden Händen durchgeführt. Eine Verlängerung der distalen motorischen Latenz des N. medianus über 4ms sowie eine Verlangsamung des NLG unterhalb des Normwertes bei ca 45m/s wurden als pathologisch angenommen. Mit Hilfe des Ultraschalls wurde die größte Querschnittsfläche (CSA) des N. medianus bei transversaler Schnittführung jeweils in der distalen Handgelenkbeugefurche (Rascetta) sowie 5 cm proximal der Rascetta gemessen. Die höchsten CSA-Werte wurden visuell bestimmt. In Zweifelsfällen wurden

mehrere transversale Schnitte durchgeführt, bis sich der höchste CSA-Wert identifizieren ließ.

Das durchschnittliche Erkrankungsalter lag bei 56,9 Jahren. Mit einer Ausnahme klagten präoperativ alle Patienten über eine Brachialgia nocturna (74, 96,2%). In Bezug auf neurologische Symptome wiesen 72 Patienten Parästhesien (93,6%) und 29 Patienten (37,7%) eine dauerhafte Taubheit auf. Bei 2 Patienten (2,6%) war eine hochgradige Thenaratrophie nachweisbar. Bei der postoperativen Auswertung nach 3 und 6 Monaten waren bei den befragten Patienten diese Beschwerden gebessert. Patienten mit motorischen Defiziten wiesen eine statistisch signifikant längere präoperative distale motorische Latenz auf (10,5 ± 2,8 ms gegenüber 6,5 ± 2,3 ms). Drei Monate nach der chirurgischen Dekompression beobachteten wir bei 98% der Patienten eine Besserung der distale motorische Latenz DML, mit einer statistisch signifikanten Abnahme der DML von 6,6 ± 2,4 ms auf 4,8 ± 1,0 ms und 6 Monate postoperativ von 6,6 ± 2,4 ms auf 4,4 ± 1,0 ms. Es bestand eine statistisch signifikante Korrelation zwischen der Abnahme der Nervenquerschnittsfläche und der Abnahme der distalen motorischen Latenz.

Zum Zeitpunkt der 3-monatigen Nachuntersuchung konnte eine Abnahme des CSA-Werts bei 80% der Patienten dokumentiert werden. Der mittlere CSA-Wert verringerte sich von 14,7 ± 4,4 mm^2 auf 12,4 ± 3,4 mm^2. Sechs Monate nach der chirurgischen Dekompression verringerte sich die durchschnittliche CSA von 14,3 ± 4,4 mm^2 auf 9,6 ± 2,3 mm^2. Patienten mit einem präoperativen CSA-Wert von ⩾ 12 mm^2 hatten eine signifikant größere prozentuale Reduktion ihres postoperativen CSA-Werts. Bezüglich sämtlicher prä- oder postoperativer Parameter bei Patienten, die einem offenen oder endoskopischen chirurgischen Eingriff unterzogen wurden, zeigten keine signifikanten Unterschiede. Auch in der explorativen Analyse (d.h. Alter, Diabeteserkrankungen) ließen sich keine signifikante Korrelation zwischen den Parametern ableiten.

Präoperativ konnte bei Patienten neben der Querschnittsvergrößerung des N. medianus am Handgelenk, auch eine Abflachung des Nervens oder Verlust der faszikulären Struktur (Textur) erfasst werden. Die Nervensonographie ist eine kostengünstige und schnelle Methode ebenso in der Beurteilung der KTS-Diagnose außerordentlich zuverlässig und wird dem Anspruch gerecht. In der vorliegenden Studie konnte eine gute Effizienz der Ultraschalluntersuchungen erreicht werden. Neue und verbesserte technische Entwicklungen zeigen, dass in Zukunft die hochauflösende Sonographie eine zunehmende Bedeutung in der KTS-Diagnose gewinnt.

8. ABSTRACT

The carpal tunnel syndrome (CTS) is a chronic compression of the median nerve in the carpal tunnel, a condition in which the nerve is constricted especially under the flexor retinaculum (FR). The disease predominantly appears between 40 and 83 years of age. Women are significantly more often affected than men. The same applies to overweight people in comparison to normal weight people. Abnormal sensations at night, including paresthesias and dysesthesias, are classical CTS symptoms, predominately involving the middle fingers, later also the thumb. Diagnosis of CTS usually proceeds by motor nerve conduction study (mNCS) and determination of the distal motoric latency (DML). In conformity with electrophysiology, peripheral nerve ultrasonography has also attained an important diagnostic informative value. In principle, there is an open surgical procedure and an endoscopic carpal roof cleavage. The goal of therapy is the complete open division of the flexor retinaculum (FR) in order to relieve the median nerve from compression.

This work examines the morphological alterations of the median nerve at the site of the carpal tunnel after surgical decompression by means of high-resolution neurosonography in the scope of a prospective study. More than 100 patients were examined between October and December 2014 for planned decompressions surgery due to CTS. A total of 81 patients were prospectively included, 5 of which could not take part in the follow-up after six months and were excluded from this evaluation. A medical CTS case history, clinical examination findings, as well as a neurographic result were included. Patients with a relapse operation were not considered in this regard. Apart from a clinical examination and questioning of the patient three and six months after surgery, an electrophysiological examination and a high-resolution sonography of the median nerve were also carried out. Electroneurography and nerve sonography of the median nerve were applied to both hands. A prolonged distal motor latency of the median nerve amounting to 4ms, as well as a slowed nerve conduction velocity below the benchmark value of approx. 45m/s, were classified as pathological findings. In sonography, the largest cross-section area (CSA) of the median nerve was measured by applying transversal slicing to the distal transverse creases of the skin on the palmar surface of the wrist (rasceta) as well as 5cm proximal to the rasceta. The highest CSA values were determined visually. In cases of doubt several transversal slices were made until the highest CSA value could be identified.

The average age at which the disease was contracted amounted to 56.9 years. With one exception, all patients complained of nocturnal brachialgia before surgery (74, 96.2%). As far as neurological symptoms were concerned, 72 patients had paresthesias (93.6%) and 29 patients (37.7%) felt permanent numbness. A thenar atrophy of higher degree was diagnosed in two patients (2.6%). These complaints had improved in the patients surveyed in the scope of postoperative evaluations after three and six months.
Patients with motor deficits had a statistically significantly longer preoperative distal motor latency (10.5 ± 2.8ms vs. 6.5 ± 2.3ms). We observed an improvement of distal motor latency in 98% of the patients three months and six months after surgical decompression, displaying a statistically significant DML decrease from 6.6 ± 2.4ms to 4.8 ± 1.0ms and from 6.6 ± 2.4ms to 4.4 ± 1.0ms, respectively. There was a statistically significant correlation between the decrease of the nerve cross-section area and the decrease of distal motor latency.
At the time of the follow-up examination, three months after surgery, we were able to document a decrease in the CSA value in 80% of the patients. The mean CSA value decreased from 14.7 ± 4.4mm² to 12.4 ± 3.4 mm². Six months after surgical decompression the mean CSA value decreased from 14.3 ± 4.4mm² to 9.6 ± 2.3mm². Patients with a preoperative CSA value of ≥ 12mm² displayed a significantly greater relative reduction of their postoperative CSA value. Concerning all preoperative and postoperative parameters in patients who had undergone either open or endoscopic surgery, none revealed significant differences. Neither could an exploratory analysis (i.e. age, diabetic diseases) reveal any significant correlation between the parameters. Prior to surgery, a flattening of the median nerve or a loss of its fascicular structure (texture) had also been seen to exist in patients, apart from the nerve's larger cross-section area. Nerve sonography is an inexpensive and fast method. It is also extraordinarily reliable in the assessment of the CTS diagnosis and suits the necessary demands. We achieved a good efficiency with our sonographic examinations in the study presented here. New and improved developments show that high-resolution sonography will gain more and more significance in future CTS diagnostics.

9. ABBILDUNGS-, TABELLEN- UND DIAGRAMMVERZEICHNIS

9.1 Abbildungen

Abbildung 1: Anatomie des Karpaltunnels 2

Abbildung 2: Offene Retinakulumspaltung 12

Abbildung 3: 19

- Position der Ableitelektroden: differente oder die aktive elektrode (Kathode) proximal, über dem Muskelbauch des M. adductor pollicis; indifferente oder Referenzeletrode (Anode) am vorderen Daumengelenk (über dem Sehnenansatz) (distal)
- Position der Erdungselektrode proximal von den Ableitelektroden distal am Handgelenk
- Stimulationselektrode: Supramaximale Stimulation des N. medianus distal unmittelbar hinter dem Handgelenk
- Bestimmung der DML und der Nervenleitgeschwindigkeit

Abbildung 4: Ultraschallgerat mit 13-MHz-Linear-array-Schallkopf
der Firma Toshiba 20

Abbildung 5: 13-MHz-Linear-array-Schallkopf 21

Abbildung 6: Die Erfassung der Fläche des N. medianus erfolgte in zwei Ebenen.....22

9.2 Tabellen

Tabelle 1: Normwerte der motorischen und sensiblen Neurographie des N. medianus .. 7

Tabelle 2: KTS Ein- und Ausschlusskriterien 16

Tabelle 3: Zusammenfassung prä- und postoperative Parameter
bei Patienten mit KTS 17

Tabelle 4: Zusammenfassung der grundlegenden demographischen und
präoperativen Variablen in der Population von Patienten mit KTS 25

Tabelle 5: Zusammenfassung der klinischen Ergebnisse nach 3 Monaten
bei Patienten mit KTS 28

Tabelle 6: Zusammenfassung der klinischen Ergebnisse nach 6 Monaten
bei Patienten mit KTS 29

Tabelle 7: Wichtigste Ergebnisse der Sono- und Neurographie des N. medianus
nach 3 Monaten bei 81 Patienten mit KTS 34

Tabelle 8: Wichtigste Ergebnisse der Sono- und Neurographie des N. medianus
nach 6 Monaten bei 75 Patienten mit KTS 35

Tabelle 9: Statistisch signifikante Ergebnisse der Subgruppen-Analysen
bei Patienten mit KTS 37

Tabelle 10: Vergleich der Ergebnisse der vorliegenden Studie mit den
verfügbaren Daten in der Literatur 48

9.3 Diagramme

Diagramm 1: Gesamtpatientenanzahl 23

Diagramm 2: Altersgruppen 24

Diagramm 3: Überblick über die präoperativen Symptome und Befunde 26

Diagramm 4: Klinische Ergebnisse 3 Monate nach KTS-Operation 30

Diagramm 5: Klinische Ergebnisse 6 Monate nach KTS-Operation 30

Diagramm 6: Darstellung des zeitlichen Verlaufs der distal-motorischen Latenz über 6 Monate 32

Diagramm 7: Darstellung des zeitlichen Verlaufs der mittleren Querschnittsfläche am Handgelenk in Höhe der Rascetta über 6 Monate 33

Diagramm 8: Darstellung des zeitlichen Verlaufs der mittleren Querschnittsfläche am distalen Unteram über 6 Monate 33

Diagramm 9: Querschnittsfläche des N. medianus im Bereich des Handgelenks, prä-/postoperativ 35

Diagramm 10: Querschnittsfläche des N. medianus im Bereich des distalen Unterarms, prä-/postoperativ 36

Diagramm 11: Distal-motorische Latenz, prä-/postoperativ 36

Diagramm 12: Querschnittsflächen Reduktion in % bei Altersgruppe > 65 und < 65 38

Diagramm 13: Querschnittsflächen Reduktion in % bei präoperativ > 12 mm² und < 12 mm² 38

10. LITERATURVERZEICHNIS

1. Assmus H. *Das Karpaltunnelsyndrom: Eine Übersicht für Ärzte aller Fachgebiete*. Berlin: Springer; 2014.

2. Hirt B, Seyhan S, Wagner M, Zumhasch R. *Anatomie und Biomechanik der Hand*. Stuttgart: Thieme; 2014.

3. Bauman TD, Gelberman RH, Mubarak SJ, Garfin SR. The acute carpal tunnel syndrome. *Clinical orthopaedics and related research*. 1981:151-156.

4. Okutsu I, Ninomiya S, Hamanaka I, Kuroshima N, Inanami H. Measurement of pressure in the carpal canal before and after endoscopic management of carpal tunnel syndrome. *J Bone Joint Surg Am*. 1989; 71:679-683.

5. Rojviroj S, Sirichativapee W, Kowsuwon W, Wongwiwattananon J, Tamnanthon N. Pressure in the carpal tunnel a comparison between patients with carpal tunnel syndrom and normal subjects. *J Bone Joint Surg f Br*. 1990;7(3)516-518.

6. Nordstrom DL, De Stefano F, Vierkant RA, Layde PM. Incidence of diagnosed carpal tunnel syndrome in a general population. *Epidemiology*. 1998; 9:342-345.

7. Mondelli M, Giannini F, Giacchi M. Carpal tunnel syndrome incidence in a general population. *Neurology*. 2002; Jan22;58(2):289-294.

8. Atroshi I, Gummesson C, Johnsson R., Ornstein, E., Ranstam, J., Rosen, I. Prevalence of carpal tunnel syndrome in a general population. *JAMA*. 1999; 282:153-158.

9. Geoghegan JM, Clark DI, Brainbridge IC, Smith C, Hubbard R. Risk factors in carpal tunnel syndrome. *J Hand Surg Br*. 2004;29B:315-320.

10. Atroshi I, Gummesson C, Johnsson R., Ornstein, E., Ranstam, J., Rosen, I. Prevalence of carpal tunnel syndrome in a general population. *JAMA*. 1999; 282:153-158.

11. Nathan PA, Istvan JA, Meadows KD. A longitudinal study of predictors of research-defined carpal tunnel syndrome in industrial workers: findings at 17 years. *J Hand Surg Br*. 2005;30B:593-598.

12. Stallings SP, Kasdan ML, Soergel TM, Corwin HM. A case-control study of obesity as a risk factor for carpal tunnel syndrome in a population of 600 patients presenting for independent medical examination. *J Hand Surg Am*. 1997; Mar;22(2):211-215.

13. Lamberti PM, Light TR. Carpal tunnel syndrome in children. *Hand Clin.* 2002; 18:331-337.

14. Padua L, Di Pasquale A, Pazzaglia C, et al. Systematic review of pregnancy related carpal tunnel syndrome. *Muscle nerve*. 2010; 42:697-702.

15. Pazzaglia C, Caliandro P, Aprile I, et al. Multicenter study on carpal tunnel syndrome and pregnancy incidence and natural course. *Acta Neurochir Suppl*. 2005; 92:35-39.

16. Bahrami MH, Rayegani SM, Fereidouni M, Baghbani M. Prevalence and severity of carpal tunnel syndrome (CTS) during pregnancy. *Electromyogr Clin Neurophysiol*. 2005; 45:123-125.

17. Kessler M, Netter P, Azoulay E, Mayeux D, Pere P. Dialysis-associated arthropathy: a multicentre survey of 171 patients receiving haemodialysis for over 10 years. *Br J Rheumat*. 1992; 31:157-62.

18. Namazi H, Majd Z. Carpal tunnel syndrome in patients who are receiving long-term renal hemodialysis. *Arch Orthop Trauma Surg*. 2007; 127:725-8.

19. Mattioli S, Baldasseroni A, Curti S, Cooke RMT, Mandes A, Zanardi F, et al. Incidence rates of surgically treated idiopathic carpal tunnel syndrome in blue- and white-collar workers and housewives in Tuscany, Italy. *Occup Environ Med.* 2009; 66:299-304.

20. Roquelaure Y, Ha C, Pelier-Cady MC, et al. Work increases the incidence of carpal tunnel syndrome in the general population. *Muscle nerve*. 2008; 37:477-82.

21. Mondelli M, Grippo A, Mariani M, et al. Carpal tunnel syndrome and ulnar neuropathy at the elbow in floor cleaners. *Neurophysiol Clin*. 2006; 36:245-53.

22. Bekkel SI, Pierre-Jerome C, Torbergsen T, Ingebrigtsen T. Impact of occupational variables in carpal tunnel syndrome. *Acta Neruologica Scandinavica*. 2003;103(3).

23. Bleecker ML, Bohlman M, Moreland R, Tipton A. Carpal tunnel syndrome: role of carpal canal size, *Neurology*. 1985; Nov;35(11):1599-604.

24. Shiri R, Miranda H, Heliövaara, Viikari-Juntura E. Physical workload factors and carpal tunnel syndrome: a population-based study. *Occup Envir Med*. 2009; 66:368-73.

25. Van Rijn RM, Huisstede BM, Koes BW, Burdorf A. Associations between work-related factors and the carpal tunnel syndrome – a systematic review. *Scand Work Environ Health*. 2009; 35:19-36.

26. Van Meir N, De Smet L. Carpal tunnel syndrome in children. *Acta Orthop Belg*. 2003; 69:387-95.

27. Shiri R, Miranda H, Heliövaara, Viikari-Juntura E. Physical workload factors and carpal tunnel syndrome: a population-based study. *Occup Envir Med*. 2009; 66:368-73.

28. Van Rijn RM, Huisstede BM, Koes BW, Burdorf A. Associations between work-related factors and the carpal tunnel syndrome a systematic review. *Scand Work Environ Health*. 2009; 35:19-36.

29. Van Meir N, De Smet L. Carpal tunnel syndrome in children. *Acta Orthop Belg*. 2003; 69:387-95.

30. Becker J, Nora DB, Gomes I, Stringari FF et al. An evaluation of gender, obesity, age and diabetes mellitus as risk factors for carpal tunnel syndrome. *Clin Neurophysiol*. 2002; 113:1429-34.

31. Perkins BA, Olaleye D, Bril V. Carpal tunnel syndrome in patients with diabetic polyneuropathy. *Diabetes Care*. 2002; 25:565-69.

32. Singh R, Gamble G, Cundy T. Lifetime risk of symptomatic carpal tunnel syndrome in type I diabetes. *Diabet Med*. 2005;22:625-30.

33. Solomon DH, Katz JN, Bohn T, Mogun H, Avorn J. Non-occupational risk factors for carpal tunnel syndrome. *J GEN INTERN MED*. 1999; 14:310-314.

34. Solomon DH, Katz JN, Bohn T, Mogun H, Avorn J. Non-occupational risk factors for carpal tunnel syndrome. *J GEN INTERN MED*. 1999; 14:310-314.

35. Assmus H. Ist das Karpaltunnelsyndrom erblich? *Akt Neurol*. 1993; 20:138-141.

36. Radecki P. The familial occurrence of carpal tunnel syndrome. *Muscle nerve*. 1994; 17:325-30.

37. Assmus H. *Nervenkompressionssyndrome: Diagnostik und Chirurgie*. Berlin: Springer; 2003.

38. Sunderlang 1978: Zitat aus: Assmus H. *Nervenkompressionssyndrome: Diagnostik und Chirurgie*. Berlin: Springer; 2003.

39. Donato G, Galasso O, Valentino P, Conforti F, Zuccala V, Russo E, et al. Pathological findings in subsynovial connective tissue in idiopathic carpal tunnel syndrome. *Clin Neuropathol*. 2009; Mar-Apr;28(2):129-135.

40. Assmus H, Antoniadis G, eds. *Nervenkompressionssyndrome*. Berlin Springer; 2015.

41. Assmus H. *Das Karpaltunnelsyndrom: Eine Übersicht für Ärzte aller Fachgebiete*. Berlin: Springer; 2014.

42. Heisel J. *Neurologische Differentialdiagnostik*. Stuttgart: Thieme; 2007.

43. Milnik V. *Elektrophysiologie in der Praxis: Neurographie, Evozierte Potenziale und EEG*. München: Elsevier; 2012.

44. Bischoff C, Dengler R. *EMG NLG: Elektromyografie – Nervenleitungsuntersuchungen*. Stuttgart; Thieme; 2008.

45. Milnik V. *Elektrophysiologie in der Praxis Neurographie, Evozierte Potenziale und EEG*. München Elsevier; 2012.

46. American Association of Electrodiagnostic Medicine (AAEM). Practice parameter for electrodiagnostic studies in carpal tunnel syndrome. *Muscle Nerve.* 2002; 25:918-922.

47. Kele H, Verheggen R, Bittermann HJ, Reimers CD. The potential value of ultrasonography in the evaluation of carpal tunnel syndrome. *Neurology*. 2003; 61:389-391.

48. Beekman R, Visser LH. Sonography in the diagnosis of carpal tunnel syndrome: a critical review of the literature. *Muscle Nerve*. 2003; 27:26-33.

49. Ken-Ichi Nakamichi MD, Shintaro Tachibana MD. Ultrasonographic measurement of median nerve cross-sectional area in idiopathic carpal tunnel syndrome: diagnostic accuracy. *Muscle nerve*. 2002; 26:798-803.

50. Moran L, Perez M, Esteban A, Bellon J, Arranz B, del Cerro M. Sonographic measurement of cross-sectional area of the median nerve in the diagnosis of carpal tunnel syndrome: correlation with nerve conduction studies. *J Clin Ultrasound*. 2009;37(3), 25-131.

51. Klauser AS, Halpern EJ, De Zordo T, Feuchtner GM, Arora R, Gruber J, et al. Carpal tunnel syndrome assessment with US: value of additional cross-sectional area measurements of the median nerve in patients versus healthy volunteers. *Radiology*. 2009: Jan;250(1):171-177.

52. American Academy of Orthopaedic Surgeons (AAOS). *Clinical practice guideline on the diagnosis of carpal tunnel syndrome*. 2007.

53. Jarvik JG, Yuen E, Haynor DR, et al. MMR nerve imaging in a prospective cohort of patients with suspected carpal tunnel syndrome. *Neurology*. 2002; 58:1597-1602.

54. Uchiyama S, Itsubo T, Yasutomi T, Nakagawa M, Kamimura N, Kato H. Quantitative MRI of the wrist and nerve in patients with idiopathic carpal tunnel syndrome. *J Neurol Neurosurg Psychiat*. 2005; 76:1103-8.

55. Wu HT, Schweitzer ME, Culp RW. Potential MR signs of recurrent carpal tunnel syndrome: initial experience. *J Comput Assist Tomogr*. 2004; 28:860-64.

56. Witt JC, Hentz JG, Stevens JC. Carpal tunnel syndrome with normal nerve conduction studies. *Muscle Nerve*. 2004; 29:515-522.

57. Assmus H, Hashemi B. Surgical treatment of carpal tunnel syndrome in pregnancy: results from 314 cases. *Nervenarzt*. 2000.

58. Kumar P, Chakrabarti I. Idiopathic carpal tunnel syndrome and trigger finger: is there an association? *J Hand Surg Eur*. 2009;34(1),8-59.

59. Assmus H, Schwerdtfeger K, Wüstner-Hofmann M, Selbmann HK. Development and implementation of the guideline “Diagnosis of and Therapy for Carpal Tunnel Syndrome”. *Handchir Mikrochir PlastChir*. 2007.

60. Chang MH, Ger LP, Hsieh PF, Huang SY. A randomised clinical trial of oral steroids in the treatment of carpal tunnel syndrome: a long term follows up. *J Neurol Neurosurg Psychiat*, 2002;73:710-714.

61. O'Connor D, Marshall S, Massy-Westropp N. Non-surgical treatment (other than steroid injection) for carpal tunnel syndrome. *Cochrane Database Syst Rev*. 2003; CD003219.

62. Marshall F, Tardif G, Ashworth N. Local corticosteroid injection for carpal tunnel syndrome (Cochrane Review). *The Cochrane Library Issue*. 2002;2.

63. Graham RG, Hudson DA, Solomons M, Singer M. A prospective study to assess the outcome of steroid injections and wrist splinting for the treatment of carpal tunnel syndrome. *Plast Reconstr Surg*. 2004;113-A (2):550-556.

64. Marshall F, Tardif G, Ashworth N. Local corticosteroid injection for carpal tunnel syndrome (Cochrane Review). *The Cochrane Library Issue*. 2002;2.

65. Ly-Pen D, Andreu JL, de Blas G, Sanchez-Olaso A, Millan I. Surgical decompression versus local steroid injection in carpal tunnel syndrome: a one-year, prospective, randomized, open, controlled clinical trial. *Arthritis Rheum*. 2005; 52:612-9.

66. Assmus H, Antoniadis G, eds. *Nervenkompressionssyndrome*. Berlin: Springer; 2015.

67. O'Connor D, Marshall S, Massy-Westropp N. Non-surgical treatment (other than steroid injection) for carpal tunnel syndrome. *Cochrane Database Syst Rev*. 2003; CD003219.

68. Irvine J, Chong SL, Amirjani N, Chan KM. Double-blind randomized controlled trial of low-level laser therapy in carpal tunnel syndrome. *Muscle nerve*. 2004; 30:182-187.

69. Gerritsen AAM, deVet HCW, Scholten RJPM, Bertelsmann FW, de Krom MCTFM, Bouter LM. Splinting vs surgery in the treatment of carpal tunnel syndrome: a randomized controlled trial. *JAMA*. 2002; 288:1245-1251.

70. Huisstede BM, Hoogvliet P, Randsdorp MS, Glerum S, van Middelkoop M, Koes BW. Carpal tunnel syndrome. Part I: effectiveness of nonsurgical treatments – a systematic review. *Arch Phys Med Rehabil*. 2010;91(7):981-1004.

71. Katz JN, Keller RB, Simmons BP, et al. Maine carpal tunnel study: outcomes of operative and nonoperative therapy for carpal tunnel syndrome in a community-based cohort. *J Hand Surg Am*. 1998; 23:697-710.

72. Verdugo RJ, Salinas RS, Castillo J, Cea JG. Surgical versus non-surgical treatment for carpal tunnel syndrome. *Cochrane Database Syst Rev*. 2008; CD001552.

73. Assmus H, Hashemi B. Surgical treatment of carpal tunnel syndrome in pregnancy: results from 314 cases. *Nervenarzt*. 2000; Jun;71(6):470-3.

74. Aszmann OC, Kress KM, Dellon AL. Results of decompression of peripheral nerves in diabetics: a prospective, blinded study. *Plast Reconstr Surg*. 2000; 106:816.

75. Assmus H, Antoniadis G, eds. *Nervenkompressionssyndrome*. Berlin: Springer; 2015.

76. Merle M, ed. *Chirurgie der Hand: Rheuma, Arthrose, Nervenengpässe*. Stuttgart: Thieme; 2009.

77. Hunt TR, Osterman AL. Complications of the treatment of carpal tunnel syndrome. *Hand Clin*. 1994; 10:63-71.

78. Assmus H, Staub F. The iatrogenic carpal tunnel syndrome-case report. *Handchir Mikrochir PlastChir*. 2006;38(5),331.

79. Assmus H, Antoniadis G, eds. *Nervenkompressionssyndrome*. Berlin: Springer; 2015.

80. Assmus H, Dombert T, Staub F. Reoperations for CTS because of recurrence or for correction. H *Handchir Mikrochir PlastChir.* 2006; 38:306-311.

81. Merle M, ed. *Chirurgie der Hand: Rheuma, Arthrose, Nervenengpässe*. Stuttgart: Thieme; 2009.

82. Leit ME, Weisser RW, Tomaino MM. Patient-reported outcome after carpal tunnel release for advanced disease: a prospective and longitudinal assessment in patience older than age 70. *J Hand Surg Am*. 2004; 29:379-383.

83. Mondelli M, Padua L, Reale F, Signorini AM, Romano C. Outcome of surgical release among diabetics with carpal tunnel syndrome. *Arch Phys Med Rehabil*. 2004; 85:9-13.

84. Sanz J, Lizaur A, Sanchez Del Campo F. Postoperative changes of carpal canal pressure in carpal tunnel syndrome: a prospective study with follow-up of 1 year. *J Hand Surg*. 2005;30B: 6:611-614.

85. Staub F, Dompbert T, Assmus H. Carpal tunnel syndrome in haemodialysis patients: analysis of clinical and electrophysiological findings in 268 patients (395 hands). *Handchir Mikrochir PlastChir*. 2005; 37:150-157.

86. Khan DU. An assessment of symptomatic relief after carpal tunnel release in patients on haemodialysis. *Nephron Clin Pract*. 2008; 110:264-7.

87. De Stefano F, Nordstrom DL, Vierkant RA. Long-term symptom outcomes of carpal tunnel syndrome and its treatment. *J Hand Surg Am*. 1997;Mar;22(2):200-210.

88. Reale F, Ginanneschi F, Sicurelli F, Mondelli M. Protocol of outcome evaluation for surgical release of carpal tunnel syndrome. *Neurosurgery* 2003; 53:343-51;
Zitat: S3-LL KTS 005/003.

89. Naidu SH, Fisher J, Heistand M, Kothari MJ. Median nerve function in patients undergoing carpal tunnel release: preand post-op nerve conductions. *Electromyogr Clin Neurophysiol*. 2003;Oct-Nov;43(7):393-7.

90. Prick JJ, Blaauw G, Vredeveld JW, Oosterloo SJ. Results of carpal tunnel release. *Eur J Neurol*. 2003;Nov;10(6):733-6.

91. Vogt T, Scholz J. Clinical outcome and predictive value of electrodiagnostics in endoscopic carpal tunnel surgery. *Neurosurg Rev*. 2002;25:218-221.

92. Assmus H, Staub F. Recurrences of carpal tunnel syndrome in long-term haemodialysis patients. HandchirMikrochir Plast Chir. 2005;37:158-166.

93. Staub F, Dompbert T, Assmus H. Carpal tunnel syndrome in haemodialysis patients: analysis of clinical and electrophysiological findings in 268 patients (395 hands). *Handchir Mikrochir PlastChir*. 2005;37:150-157.

94. Assmus H. *Das Karpaltunnelsyndrom: Eine Übersicht für Ärzte aller Fachgebiete*. Berlin: Springer; 2014.

95. Vögelin E, Nüesch E, Jüni P, Reichenbach S, Eser P, Ziswiler HR. Sonographic follow-up of patients with carpal tunnel syndrome undergoing surgical or nonsurgical treatment: prospective cohort study. *J Hand Surg Am*. 2010;35(9):1401-1409.

96. Bäumer P, Kele H, Kretschmer T, Koenig R, Pedro M, Bendszus M, Pham M. Thoracic outlet syndrome in 3T MR neurography – fibrous bands causing discernible lesions of the lower brachial plexus. *Eur Radiol*. 2014;24:756-761

97. Schmid P, Badur N, Kluge S, Vögelin E. *Diagnostik des Karpaltunnelsyndroms: Wert der Sonografie im Vergleich zur elektrophysiologischen Untersuchung*. Onlineveröffentlichung: November 14, 2018.

98. Böhm J, Schelle T. High resolution ultrasound in the diagnosis of peripheral nerve disorders. *Akt Neurol*. 2013;Jan 30;66(1-2):4-13.

99. Schmid P, Badur N, Kluge S, Vögelin E. Diagnostik des Karpaltunnelsyndroms: Wert der Sonografie im Vergleich zur elektrophysiologischen Untersuchung. 2018;107(6):309-314.

100. Smidt MH, Visser LH. Carpal tunnel syndrome: clinical and sonographic follow-up after surgery. *Muscle Nerve*. 2008;38:987-991.

101. Abicalaf CA, de Barros N, Sernik RA, et al. Ultrasound evaluation of patients with carpal tunnel syndrome before and after endoscopic release of the transverse carpal ligament. *Clin Radiol*. 2007;62(9):891-894; discussion 895-896.

102. Wong SM, Griffith JF, Hui ACF, Tang A, Wong KS. Discriminatory sonographic criteria for the diagnosis of carpal tunnel syndrome. *Arthritis Rheum*. 2002:46:1914-1921.

103. Ziswiler HR, Reichenbach S, Vögelin E, Bachmann LM, Villiger PM, Jüni P. Diagnostic value of sonography in patients with suspected carpal tunnel syndrome: a prospective study. *Arthritis Rheum*. 2005;52:304-311.

104. Padua L, Aprile I, Pazzaglia C, et al. Contribution of ultrasound in a neurophysiological lab in diagnosing nerve impairment: a one-year systematic assessment. *Clin Neurophysiol*. 2007;118(6):1410-1416.

105. Gofeld M, Bristow SJ, Chiu S, Kliot M. Preoperative ultrasound-guided mapping of peripheral nerves. *J Neurosurg*. 2013;119:709-713.

106. Simon NG, Ralph JW, Lomen-Hoerth C, et al. Quantitative ultrasound of denervated hand muscles. *Muscle Nerve* [epub ahead of print], 2014.

107. Simon NG, Ralph JW, Poncelet AN, Engstrom JW, Chin C, Kliot M. A comparison of ultrasonographic and electrophysiologic ‘inching’ in ulnar neuropathy at the elbow. *Clin Neurophysiol*. 2015;126:391-398.

108. Pastare D, Therimadasamy AK, Lee E, et al. Sonography versus nerve conduction studies in patients referred with a clinical diagnosis of carpal tunnel syndrome. *J clin Ultrasound*. 2009;37:389-93.

109. Peer S, Bodner G, eds. *High-Resolution Sonography of the Peripheral Nervous System*. Berlin: Springer, 2008.

110. Zyluk I, Walaszek Z, Szlosser. Does ultrasonography contribute significantly to the diagnosis of carpal tunnel syndrome? Leistet Ultraschall einen signifikanten Beitrag zur Diagnose des Karpaltunnelsyndroms? *Handchir Mikrochir plast Chir.* 2014;46(01):42-46.

111. Cartwright MS, Shin HW, Passmore LV, Walker FO. Ultrasonographic reference values for assessing the normal median nerve in adults. *J Neuroimaging*. 2009;Jan;19(1):47-51.

112. Mondelli M, Filippou G, Aretini A, Frediani B, Reale F. Ultrasonography before and after surgery in carpal tunnel syndrome and relationship with clinical and electrophysiological findings. A new outcome predictor? *Scand J Rheumatol*. 2008;37(3):219-224.

113. Vögelin E, Nüesch E, Jüni P, Reichenbach S, Eser P, Ziswiler HR. Sonographic follow-up of patients with carpal tunnel syndrome undergoing surgical or nonsurgical treatment: prospective cohort study. *J Hand Surg Am*. 2010;35:1401-1409.

114. Abicalaf CA, de Barros N, Sernik RA, et al. Ultrasound evaluation of patients with carpal tunnel syndrome before and after endoscopic release of the transverse carpal ligament. *Clin Radiol*. 2007;62(9):891-894; discussion 895-896.

115. Mondelli M, Filippou G, Aretini A, Frediani B, Reale F. Ultrasonography before and after surgery in carpal tunnel syndrome and relationship with clinical and electrophysiological findings. A new outcome predictor? *Scand J Rheumatol*. 2008;37(3):219-224.

116. Smidt MH, Visser LH. Carpal tunnel syndrome: clinical and sonographic follow-up after surgery. *Muscle Nerve*. 2008;38:987-991.

117. Vögelin E, Nüesch E, Jüni P, Reichenbach S, Eser P, Ziswiler HR. Sonographic follow-up of patients with carpal tunnel syndrome undergoing surgical or nonsurgical treatment: prospective cohort study. *J Hand Surg Am*. 2010;35:1401-1409.

118. Vögelin E, Mészàros T, Schöni F, Constantinescu MA. Sonographic wrist measurements and detection of anatomical features in carpal tunnel syndrome. *Scientific World Journal*. 2014:657906.

119. Vögelin E, Nüesch E, Jüni P, Reichenbach S, Eser P, Ziswiler HR. Sonographic follow-up of patients with carpal tunnel syndrome undergoing surgical or nonsurgical treatment: prospective cohort study. *J Hand Surg Am*. 2010;35:1401-1409.

120. Abicalaf CA, de Barros N, Sernik RA, Pimentel BF, Braga-Baiak A, Braga L, et al: Ultrasound evaluation of patients with carpal tunnel syndrome before and after endoscopic release of the transverse carpal ligament. *Clin Radiol* 2007:62:891-896.

121. Smidt MH, Visser LH. Carpal tunnel syndrome: clinical and sonographic follow-up after surgery. *Muscle Nerve*. 2008;38:987-991.

122. Mondelli M, Filippou G, Aretini A, Frediani B, Reale F. Ultrasonography before and after surgery in carpal tunnel syndrome and relationship with clinical and electrophysiological findings. A new outcome predictor? *Scand J Rheumatol*. 2008;37(3):219-224.

Literaturverzeichnis zum Anhang: Tas S, Staub F, Dombert T, Marquardt G, Senft C, Seifert V, Duetzmann S. Sonographic short-term follow-up after surgical decompression of the median nerve at the carpal tunnel: a single-center prospective observational study. Neurosurg Focus. 2015;39(3):E6.

1. Abicalaf CA, de Barros N, Sernik RA, Pimentel BF, Braga-Baiak A, Braga L, et al: Ultrasound evaluation of patients with carpal tunnel syndrome before and after endoscopic release of the transverse carpal ligament. *Clin Radiol* 2007:62:891-896.

2. Bianchi S, Martinoli C, Abdelwahab IF. High-frequency ultrasound examination of the wrist and hand. *Skeletal Radiol*. 1999;28:121-129.

3. Bianchi S, Martinoli C, Sureda D, Rizzatto G. Ultrasound of the hand. *Eur J Ultrasound*. 2001;14:29-34.

4. Gofeld M, Bristow SJ, Chiu S, Kliot M. Preoperative ultrasound-guided mapping of peripheral nerves. *J Neurosurg*. 2013;119:709-713.

5. Martinoli C, Bianchi S, Cohen M, Graif M. Ultrasound of peripheral nerves. *J Radiol*. 2005;86:1869-1878 (Fr).

6. Padua L, Pazzaglia C, Caliandro P, et al. Carpal tunnel syndrome: ultrasound, neurophysiology, clinical and patient-oriented assessment. *Clin Neurophysiol*. 2008;119:2064-2069.

7. Peer S, Bodner G (eds): *High-resolution sonography of the peripheral nervous system*. Berlin: Springer, 2008.

8. Rempel D, Dahlin L, Lundborg G. Pathophysiology of nerve compression syndromes: response of peripheral nerves to loading. *J Bone Joint Surg Am*. 1999;81:1600-1610.

9. Simon NG, Ralph JW, Lomen-Hoerth C, Poncelet AN, Vucic S, Kiernan MC, et al. Quantitative ultrasound of denervated hand muscles. *Muscle Nerve* [epub ahead of print], 2014.

10. Simon NG, Ralph JW, Poncelet AN, Engstrom JW, Chin C, Kliot M: A comparison of ultrasonographic and electrophysiologic ‘inching’ in ulnar neuropathy at the elbow. *Clin Neurophysiol.* 2015;126:391–398.

11. Smidt MH, Visser LH. Carpal tunnel syndrome: clinical and sonographic follow-up after surgery. *Muscle Nerve*. 2008;38:987-991.

12. Tagliafico A, Resmini E, Nizzo R, et al. Ultrasound measurement of median and ulnar nerve cross-sectional area in acromegaly. *J Clin Endocrinol Metab*. 2008;93:905-909.

13. Visser LH, Smidt MH, Lee ML. High-resolution sonography versus EMG in the diagnosis of carpal tunnel syndrome. *J Neurol Neurosurg Psychiatry*. 2008;79:63-67.

14. Vögelin E, Mészàros T, Schöni F, Constantinescu MA. Sonographic wrist measurements and detection of anatomical features in carpal tunnel syndrome. *Scientific World Journal*. 2014:657906.

15. Vögelin E, Nüesch E, Jüni P, Reichenbach S, Eser P, Ziswiler HR. Sonographic follow-up of patients with carpal tunnel syndrome undergoing surgical or nonsurgical treatment: prospective cohort study. *J Hand Surg Am*. 2010;35:1401-1409.

16. Wong SM, Griffith JF, Hui ACF, Tang A, Wong KS. Discriminatory sonographic criteria for the diagnosis of carpal tunnel syndrome. *Arthritis Rheum.* 2002;46:1914-1921.

17. Ziswiler HR, Reichenbach S, Vögelin E, Bachmann LM, Villiger PM, Jüni P. Diagnostic value of sonography in patients with suspected carpal tunnel syndrome: a prospective study. *Arthritis Rheum.* 2005:52:304-311.

Literaturverzeichnis zum Anhang: Tas S, Staub F, Dombert T, Marquardt G, Senft C, Seifert V, Duetzmann S. A single-center prospective observational study of ultrasonography for 6 months after surgical decompression of the median nerve at the carpal tunnel. J Neurol Surg A. 2017;78:329-336.

1. Simon NG, Ralph JW, Poncelet AN, Engstrom JW, Chin C, Kliot M. A comparison of ultrasonographic and electrophysiologic 'inching' in ulnar neuropathy at the elbow. *Clin Neurophysiol.* 2015;126(2):391-398.

2. Visser LH, Smidt MH, Lee ML. High-resolution sonography versus EMG in the diagnosis of carpal tunnel syndrome. *J Neurol Neurosurg Psychiatry*. 2008;79(1):63-67.

3. Rempel D, Dahlin L, Lundborg G. Pathophysiology of nerve compression syndromes: response of peripheral nerves to loading. *J Bone Joint Surg Am*. 1999;81(11):1600-1610.

4. Vögelin E, Mészàros T, Schöni F, Constantinescu MA. Sonographic wrist measurements and detection of anatomical features in carpal tunnel syndrome. *Scientific World J*. 2014;657906.

5. Simon NG, Ralph JW, Lomen-Hoerth C, et al. Quantitative ultrasound of denervated hand muscles. *Muscle Nerve*. 2015;52(2):221-230.

6. Smidt MH, Visser LH. Carpal tunnel syndrome: clinical and sonographic follow-up after surgery. *Muscle Nerve*. 2008;38(2):987-991.

7. Tas S, Staub F, Dombert T, et al. Sonographic short-term follow-up after surgical decompression of the median nerve at the carpal tunnel: a single-center prospective observational study. *Neurosurg Focus*. 2015;39(3):E6.

8. Vögelin E, Nüesch E, Jüni P, Reichenbach S, Eser P, Ziswiler HR. Sonographic follow-up of patients with carpal tunnel syndrome undergoing surgical or nonsurgical treatment: prospective cohort study. *J Hand Surg Am*. 2010;35(9):1401-1409.

9. Peer S, Bodner G. *High resolution sonography of the peripheral nervous system*. Berlin: Springer; 2008.

10. Mondelli M, Filippou G, Aretini A, Frediani B, Reale F. Ultrasonography before and after surgery in carpal tunnel syndrome and relationship with clinical and electrophysiological findings. A new outcome predictor? *Scand J Rheumatol*. 2008;37(3):219-224.

11. Abicalaf CA, de Barros N, Sernik RA, et al. Ultrasound evaluation of patients with carpal tunnel syndrome before and after endoscopic release of the transverse carpal ligament. *Clin Radiol*. 2007;62(9):891-894; discussion 895-896.

12. Wong SM, Griffith JF, Hui ACF, Tang A, Wong KS. Discriminatory sonographic criteria for the diagnosis of carpal tunnel syndrome. *Arthritis Rheum*. 2002;46(7):1914-1921.

13. Ziswiler HR, Reichenbach S, Vögelin E, Bachmann LM, Villiger PM, Jüni P. Diagnostic value of sonography in patients with suspected carpal tunnel syndrome: a prospective study. *Arthritis Rheum*. 2005;52(1):304-311.

14. Padua L, Aprile I, Pazzaglia C, et al. Contribution of ultrasound in a neurophysiological lab in diagnosing nerve impairment: a one-year systematic assessment. *Clin Neurophysiol*. 2007;118(6):1410-1416.

15. Gofeld M, Bristow SJ, Chiu S, Kliot M. Preoperative ultrasoundguided mapping of peripheral nerves. *J Neurosurg*. 2013;119(3):709-713.

Literaturverzeichnis zum Anhang: Duetzmann S, Tas S, Seifert V, Marquartd G, Dombert T, Staub F. Cross-sectional area of the median nerve before revision carpal tunnel release – a cross-sectional study. Operative Neurosurgery. 2018;14:20-25.

1. Simon NG, Ralph JW, Poncelet AN, Engstrom JW, Chin C, Kliot M. A comparison of ultrasonographic and electrophysiologic 'inching' in ulnar neuropathy at the elbow. *Clin Neurophysiol*. 2015;126(2):391-398.

2. Visser LH, Smidt MH, Lee ML. High-resolution sonography versus EMG in the diagnosis of carpal tunnel syndrome. *J Neurol Neurosurg Psychiatry*. 2008;79(1):63-67.

3. Rempel D, Dahlin L, Lundborg G. Pathophysiology of nerve compression syndromes: response of peripheral nerves to loading. *J Bone Joint Surg Am*. 1999;81(11):1600-1610.

4. Vögelin E, Meszaros T, Schoni F, Constantinescu MA. Sonographic wrist measurements and detection of anatomical features in carpal tunnel syndrome. *The Scientific World Journal*. 2014;2014:657906.

5. Tas S, Staub F, Dombert T, et al. Sonographic short-term follow-up after surgical decompression of the median nerve at the carpal tunnel: a single-center prospective observational study. *Neurosurg Focus*. 2015;39(3):E6.

6. Schelle T, Schneider W. Is high resolution ultrasound of the median nerve helpful before reintervention after failed carpal tunnel surgery? *Handchir Mikrochir Plast Chir*. 2011;43(5):313-316.

7. Kerasnoudis A. Which ultrasound method has the upper hand in the follow-up of the patients with recurrent carpal tunnel syndrome? *Ann Rheum Dis*. 2013;72(6):e11.

8. Wong SM, Griffith JF, Hui ACF, Tang A, Wong KS. Discriminatory sonographic criteria for the diagnosis of carpal tunnel syndrome. *Arthritis Rheum*. 2002;46(7):1914-1921.

9. Ziswiler HR, Reichenbach S, Vögelin E, Bachmann LM, Villiger PM, Jüni P. Diagnostic value of sonography in patients with suspected carpal tunnel syndrome: a prospective study. *Arthritis Rheum*. 2005;52(1):304-311.

10. Padua L, Pazzaglia C, Caliandro P, et al. Carpal tunnel syndrome: ultrasound, neurophysiology, clinical and patient-oriented assessment. *Clin Neurophys*. 2008;119(9):2064-2069.

11. Martinoli C, Bianchi S, Dahmane M, et al. Ultrasound of tendons and nerves. *Eur Radiol*. 2002;12(1):44-55.

12. Gofeld M, Bristow SJ, Chiu S, Kliot M. Preoperative ultrasound-guidedmapping of peripheral nerves. *J Neurosurg*. 2013;119(3):709-713.

13. Simon NG, Ralph JW, Lomen-Hoerth C, et al. Quantitative ultrasound of denervated hand muscles. *Muscle Nerve*. 2014;52(2):221-230.

14. Taghizadeh R, Tahir A, Stevenson S, Barnes DE, Spratt JD, Erdmann MW. The role of MRI in the diagnosis of recurrent/persistent carpal tunnel syndrome: a radiological and intra-operative correlation. *J Plast Reconstr Aesthet Surg*. 2011;64(9):1250-1252.

15. Campagna R, Pessis E, Feydy A, et al. MRI assessment of recurrent carpal tunnel syndrome after open surgical release of the median nerve. *AJR Am J Roentgenol*. 2009;193(3):644-650.

16. Vögelin E, Nüesch E, Jüni P, Reichenbach S, Eser P, Ziswiler HR. Sonographic follow-up of patients with carpal tunnel syndrome undergoing surgical or nonsurgical treatment: prospective cohort study. *J Hand Surg*. 2010;35(9):1401-1409.

17. Abicalaf CA, de Barros N, Sernik RA, et al. Ultrasound evaluation of patients with carpal tunnel syndrome before and after endoscopic release of the transverse carpal ligament. *Clin Radiol*. 2007;62(9):891-894; discussion 895-896.

18. Smidt MH, Visser LH. Carpal tunnel syndrome: clinical and sonographic follow-up after surgery. *Muscle Nerve*. 2008;38(2):987-991.

19. Mondelli M, Filippou G, Aretini A, Frediani B, Reale F. Ultrasonography before and after surgery in carpal tunnel syndrome and relationship with clinical and electrophysiological findings. A new outcome predictor? *Scand J Rheumatol*. 2008;37(3):219-224.

20. Buchberger W, Judmaier W, Birbamer G, Lener M, Schmidauer C. Carpal tunnel syndrome: diagnosis with high-resolution sonography. *AJR Am J Roentgenol*. 1992;159(4):793-798.

21. Lee D, van Holsbeeck MT, Janevski PK, Ganos DL, Ditmars DM, Darian VB. Diagnosis of carpal tunnel syndrome. Ultrasound versus electromyography. *Radiol Clin North Am*. 1999;37(4):859-872, x.

12. Schriftliche Erklärung

Ich erkläre ehrenwörtlich, dass ich die dem Fachbereich Medizin der Johann Wolfgang-Goethe-Universität Frankfurt am Main zur Promotionsprüfung eingereichte Dissertation mit dem Titel

Sonographic short-term follow-up after surgical decompression of the median nerve at the carpal tunnel: a single-center prospective observational study in der neuro-chirurgischen Praxis in Dossenheim, Prof. Dr. med. Staub/Dr. med. Dombert und Klinik für Neurochirurgie unter Betreuung und Anleitung von PD. Dr. Stephan Duetzmann mit Unterstützung von Prof. Dr. Frank Staub, Dr. med. Thomas Dombert, Prof. Dr. med. Gerhard Marquardt, Prof. Dr. med. Volker Seifert ohne sonstige Hilfe selbst durchgeführt und bei der Abfassung der Arbeit keine anderen als die in der Dissertation angeführten Hilfsmittel benutzt habe. Darüber hinaus versichere ich, nicht die Hilfe einer kommerziellen Promotionsvermittlung in Anspruch genommen zu haben.

Ich habe bisher an keiner in- oder ausländischen Universität ein Gesuch um Zulassung zur Promotion eingereicht. Die vorliegende Arbeit wurde bisher nicht als Dissertation eingereicht.

Vorliegende Ergebnisse der Arbeit wurden in folgendem Publikationsorgan veröffentlicht:

- Tas S, Staub F, Dombert T, Marquardt G, Senft C, Seifert V, Duetzmann S. Sonographic short-term follow-up after surgical decompression of the median nerve at the carpal tunnel: a single-center prospective observational study. *Neurosurg Focus*. 2015;39(3):E6.
- Tas S, Staub F, Dombert T, Marquardt G, Senft C, Seifert V, Duetzmann S. A single-center prospective observational study of ultrasonography for 6 months after surgical decompression of the median nerve at the carpal tunnel. *J Neurol Surg A*. 2017;78:329-336.
- Duetzmann S, Tas S, Seifert V, Marquartd G, Dombert T, Staub F. Cross-sectional area of the median nerve before revision carpal tunnel release – a cross-sectional study. *Operative Neurosurgery.* 2018;14:20-25.

_____ _____

(Ort, Datum) (Unterschrift)