



# „Ein Griff ins Rohr!“

Jason-Alexander Hörauf · Philipp Störmann · Ingo Marzi · René D. Verboket

Klinik für Unfall-, Hand- und Wiederherstellungschirurgie, Universitätsklinikum der Johann Wolfgang Goethe-Universität Frankfurt am Main, Frankfurt/Main, Deutschland

## Anamnese

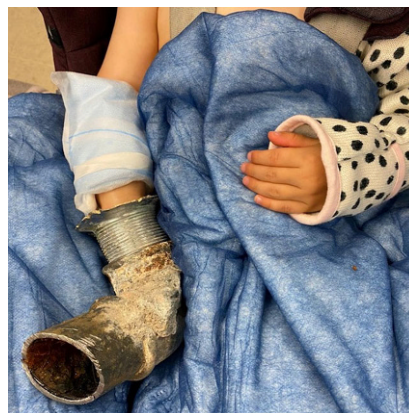Ein 1,5-jähriges Mädchen wurde in Begleitung der Mutter mit dem Rettungsdienst in unserer Zentralen Notaufnahme vorgestellt. Das Kind war beim Duschen mit der rechten Hand in dem im Abfluss einliegenden Abflussgitter stecken geblieben. Alle manuellen Befreiungsmanöver, auch unter Zuhilfenahme von Schmiermitteln, zeigten sich frustan. Vor Ort musste die Feuerwehr das Abflussrohr mit schwerem Gerät aus der Verkleidung befreien. Anschließend erfolgte die Zuverlegung in unsere ZNA.

## Untersuchung/Diagnostik

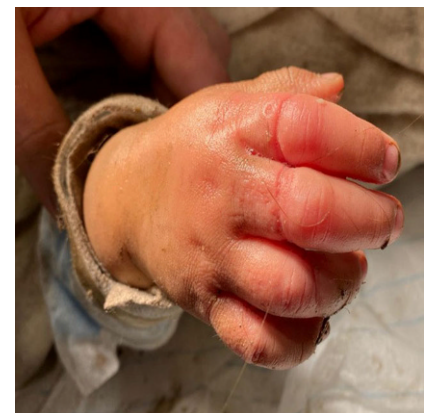Die Patientin war bei Eintreffen wach und ruhig und zeigte altersentsprechendes Verhalten. Eine adäquate Untersuchung der vollständig in dem Rohr liegenden rechten Hand (**Abb. 1**) war nicht möglich, sodass bei nicht suffizient zu erhebender peripherer Durchblutung, Motorik und Sensibilität (pDMS) die Indikation zur notfälligen Entfernung gestellt wurde.

## Therapie und Verlauf

Nach der Befunderhebung erfolgte die Rücksprache mit den Kollegen der hiesigen Feuerwehr sowie der gemeinsame Entscheid zur Entfernung des anliegenden Rohrs mittels Dremel und Zangen. Um ein sicheres Arbeiten zu gewährleisten, wurde die Patientin durch die Kollegen der Anästhesie narkotisiert. Anschließend wurde mit der schrittweisen Freilegung der Hand begonnen, wobei unter andauernder Kühlung beim Sägen auf die feststeckenden Finger geachtet werden musste. Nach schließlich 1,5 Stunden konnten die deutlich geschwollenen Zeige-, Mittel- und Ringfinger befreit werden. Bis auf oberflächliche Wunden zeigten sich die Weichteile intakt (**Abb. 2**). Die Rekapillarierungszeit zeigte sich normwertig. Nach Ausleitung der Narkose wurden alle Finger frei bewegt. In der additiv durchgeführten Röntgendiagnostik zeigte sich keine knöcherne Affektion. Die Patientin wurde zusammen mit der anwesenden Mutter zur weiteren Überwachung sowie zur



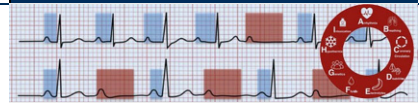
**Abb. 1** ▲ Dargestellt ist die Patientin mit der vollständig in dem Abflussrohr befindlichen rechten Hand



**Abb. 2** ▲ Dargestellt ist die rechte Hand der Patientin nach der Entfernung des Abflussrohres. Man sieht die deutliche Schwellung und Weichteilaffektion der betroffenen Finger



QR-Code scannen & Beitrag online lesen



prophylaktischen Antibiotikatherapie stationär aufgenommen. Der weitere Verlauf gestaltete sich komplikationslos, sodass die Patientin am Folgetag bei reizlosen Wundverhältnissen sowie intakter pDMS ins häusliche Umfeld entlassen werden konnte.

### Diskussion

Obwohl es Einzelberichte zu ähnlichen Vorfällen in der Vergangenheit in der Presse gab [1], stellt das beschriebene Szenario eine absolute Ausnahmesituation für alle beteiligten Personen dar. Insbesondere wenn Kleinkinder betroffen sind, die sich nicht adäquat zur Beschwerdesymptomatik wie zum Beispiel einsetzenden Parästhesien äußern können, ist ein besonders zügiges Handeln notwendig, um irreversible Schäden abzuwenden. Dies bedarf der engen Zusammenarbeit verschiedener Einsatzkräfte wie des Rettungsdiensts, der mit entsprechender Ausrüstung ausgestatteten Feuerwehr sowie des interdisziplinären Fachpersonals in der Klinik.

#### Fazit für die Praxis

Bei Einklemmtraumata, insbesondere bei nicht zu beurteilender Sensibilität und Durchblutung, ist eine rasche Befreiung unabdingbar, um Folgeschäden abzuwenden.

#### Korrespondenzadresse

**Dr. med. Jason-Alexander Hörauf**  
 Klinik für Unfall-, Hand- und Wiederherstellungschirurgie, Universitätsklinikum der Johann Wolfgang Goethe-Universität Frankfurt am Main  
 Theodor-Stern-Kai 7, 60590 Frankfurt/Main, Deutschland  
 jason-alexander.hoerauf@kgu.de

**Funding.** Open Access funding enabled and organized by Projekt DEAL.

### Einhaltung ethischer Richtlinien

**Interessenkonflikt.** J.-A. Hörauf, P. Störmann, I. Marzi und R.D. Verboket geben an, dass kein Interessenkonflikt besteht.

Für diesen Beitrag wurden von den Autoren keine Studien an Menschen oder Tieren durchgeführt. Für die aufgeführten Studien gelten die jeweils dort angegebenen ethischen Richtlinien. Für Bildmaterial oder

anderweitige Angaben innerhalb des Manuskripts, über die Patienten zu identifizieren sind, liegt von ihnen und/oder ihren gesetzlichen Vertretern eine schriftliche Einwilligung vor.

**Open Access.** Dieser Artikel wird unter der Creative Commons Namensnennung 4.0 International Lizenz veröffentlicht, welche die Nutzung, Vervielfältigung, Bearbeitung, Verbreitung und Wiedergabe in jeglichem Medium und Format erlaubt, sofern Sie den/die ursprünglichen Autor(en) und die Quelle ordnungsgemäß nennen, einen Link zur Creative Commons Lizenz beifügen und angeben, ob Änderungen vorgenommen wurden.

Die in diesem Artikel enthaltenen Bilder und sonstiges Drittmaterial unterliegen ebenfalls der genannten Creative Commons Lizenz, sofern sich aus der Abbildungslegende nichts anderes ergibt. Sofern das betreffende Material nicht unter der genannten Creative Commons Lizenz steht und die betreffende Handlung nicht nach gesetzlichen Vorschriften erlaubt ist, ist für die oben aufgeführten Weiterverwendungen des Materials die Einwilligung des jeweiligen Rechteinhabers einzuholen.

Weitere Details zur Lizenz entnehmen Sie bitte der Lizenzinformation auf <http://creativecommons.org/licenses/by/4.0/deed.de>.

### Literatur

1. Focus (2020) Finger bleibt im Badewannenabfluss stecken: Selbst die Feuerwehr kann Kleinkind nicht befreien. [https://www.focus.de/familie/eltern/bereits-stark-angeschwellen-finger-bleibt-im-badewannenabfluss-stecken-feuerwehr-muss-kleinkind-befreien\\_id\\_12693089.html](https://www.focus.de/familie/eltern/bereits-stark-angeschwellen-finger-bleibt-im-badewannenabfluss-stecken-feuerwehr-muss-kleinkind-befreien_id_12693089.html). Zugriffen: 22.03.2022

### Das ABC des EKGs

Alle 9 Artikel digital und in *Notfall+Rettungsmedizin*

Die EKG-Befundung ist im notfallmedizinischen Alltag nicht wegzudenken. Als schnelle, günstige und nebenwirkungsfreie Methode können bei guter Interpretation bereits viele Informationen gewonnen werden. Erkennen auch Sie die typischen Muster, die auf lebensbedrohliche bzw. notfallmedizinisch relevante Erkrankungen hinweisen?

Diese Serie ermöglicht dem Leser graphisch eine schnelle Mustererkennung und vermittelt außerdem durch die strukturierte Sammlung der verschiedenen EKG-Bilder spannendes Wissen.

Die Serie führt systematisch durch die wichtigsten EKG-Veränderungen verursacht durch:

- Arrhythmia
- Breathing
- Coronary Circulation
- Disabilities
- Electrolytes
- Fluids
- Genetics
- Hypothermia
- Intoxication

Die komplette Serie mit praktischen Handlungsanweisungen für die Befundung und weiterführenden Erläuterungen lesen Sie digital gebündelt auf **springermedizin.de**.

>> Scannen Sie den QR-Code und finden Sie alle Artikel auf einer Seite.

